Introducción a la Unidad 7

Vea este video en la versión online de la clase

Objetivos de la Unidad:

- Reconocer un déficit neurológico a través de una anamnesis detallada, el tiempo de instauración de los síntomas, la forma de instauración, si se agregaron síntomas.
- Reconocer y diferenciar hallazgos neurológicos, e interpretarlos en una hipótesis diagnóstica. Para de esta forma aproximarse a un diagnóstico, solicitando los exámenes adecuados y así realizar un tratamiento adecuado.
- Aprender el diagnóstico y tratamiento del Accidente Cerebro Vascular, al mismo tiempo que parálisis facial periférica sin complicaciones en el servicio de urgencia. Identificar las posibles complicaciones de estas patologías.

Temas de la Unidad:

- Examen Neurológico, Interpretación de los Hallazgos. Qué exámenes de laboratorio e imágenes solicitar.
- Definición de Accidente Vascular Encefálico, fisiopatología y etiología, Diagnóstico y tratamiento.
- Definiciones, epidemiología, anatomía del nervio facial, fisiopatología y etiología, Diagnóstico y tratamiento de la parálisis facial.

Déficit neurológico

Te invitamos a estudiar en qué consiste el déficit neurológico y los exámenes que se deben realizar al paciente que presenta esta anomalía.

Introducción

Un déficit neurológico es una anomalía funcional de un área del cuerpo, debido a una disminución del funcionamiento del cerebro, la médula espinal, los músculos o los nervios.

Los ejemplos abarcan: incapacidad para hablar, disminución de la sensibilidad, pérdida del equilibrio, debilidad, problemas con la función mental, cambios visuales, reflejos anormales o problemas para caminar.

Los pacientes con síntomas neurológicos son estudiados de una forma escalonada mediante el método neurológico, que consiste en:

- Identificar la localización anatómica de la lesión o las lesiones que producen los síntomas.
- Identificar la fisiopatología involucrada.
- Generar los diagnósticos diferenciales.
- Seleccionar las pruebas específicas apropiadas.

La identificación de la anatomía y la fisiopatología de la lesión a través de una anamnesis cuidadosa y un examen neurológico preciso reduce mucho los diagnósticos diferenciales y, de ese modo, la cantidad de pruebas necesarias.

Este abordaje no debe ser reemplazado por una prescripción refleja de una TC, una RM y otros estudios de laboratorio; hacerlo conduce al error y a un costo innecesario.

Para identificar la localización anatómica, el examinador considera preguntas como:

- ¿La lesión tiene una localización única o múltiple?
- ¿La lesión está limitada al sistema nervioso o es parte de un trastorno sistémico?
- ¿Qué parte del sistema nervioso está afectada?

Las partes específicas del sistema nervioso que deben considerarse incluyen la corteza cerebral, la sustancia blanca subcortical, los ganglios basales, el tálamo, el cerebelo, el tronco encefálico, la médula espinal, el plexo braquial o lumbosacro, los nervios periféricos, la unión neuromuscular y el músculo.

Una vez que se ha identificado la localización de la lesión, se consideran las categorías de las causas fisiopatológicas, que incluyen:

- Vascular
- Infeccioso
- Neoplásicos
- Degenerativas
- Traumáticas
- Toxicometabólicas
- Immunomediadas

Un déficit neurológico de duración breve y totalmente reversible, relacionado con una pérdida focal de la función cerebral u ocular, constituye un motivo frecuente de consulta pero debido a su carácter transitorio es raro que el médico presencie el episodio. Por consiguiente, son esencialmente los datos de la anamnesis del paciente y de su entorno los que orientan el diagnóstico etiológico.

La desaparición del déficit no implica que tenga un carácter benigno ya que en función de la etiología, existe el riesgo que se produzca un déficit neurológico persistente o incluso que se comprometa el pronóstico vital.

Un déficit neurológico es una anomalía funcional de un área del cuerpo. Esta alteración funcional se debe a una disminución del funcionamiento del cerebro, la médula espinal, los músculos o los nervios.

Los ejemplos incluyen:

- Reflejos anormales.
- Incapacidad para hablar.
- Parálisis Facial.
- Disminución de la sensibilidad.
- Pérdida del equilibrio.
- Problemas con la actividad mental.
- Cambios visuales.
- Problemas para caminar.
- Debilidad en los brazos y piernas.

Nuestras acciones en el servicio de urgencia deben ser breves tales como:

1. Glicemia mediante tira reactiva (Hemoglucotest).
2. Anamnesis del paciente, de su entorno, antecedentes, circunstancias de aparición, duración de los trastornos, signos asociados, etc.
3. Exploración clínica general: Temperatura, tensión arterial, pulsos, etc.
4. Exploración neurológica. Búsqueda de signos de localización, cefaleas, edema papilar. Pruebas sistemáticas. Velocidad de sedimentación (si se sospecha la enfermedad de Horton) Ionograma sanguíneo, glucemia, urea, creatininemia. ECG. Otras pruebas, fundamentalmente morfológicas (TC cerebral, ecografía doppler cervical, ecografía cardíaca, etc.) se realizarán en función del paciente y de las características del déficit.
5. Pauta terapéutica Se adaptará a la etiología.
   Antecedentes; electrocardiograma (ECG).

Para la evaluación del déficit neurológico, es importante un examen neurológico, ordenado y sistemático. La técnica ideal para un examen neurológico no existe. Sin embargo, la evaluación de las funciones que dependen tanto del sistema nervioso central como del sistema nervioso periférico, necesitamos sintetizar los hallazgos del examen, de esta manera su alteración nos ayuda a realizar la aproximación diagnóstica según lo siguiente:

Diagnóstico Topográfico

Corresponde a la ubicación a lo largo del neuroeje central y periférico de la posible lesión que explica los síntomas y signos que nos presenta el paciente, será necesario plantearse que la lesión sea única, múltiples lesiones, un proceso difuso.

Diagnóstico Sindromático

Los resultados clínicos se combinan para formar un síndrome clínico reconocible, ejemplo: parkisonismo, enfermedad de las motoneuronas, esclerosis múltiple.

Diagnóstico Etiológico

Una vez alcanzada una síntesis anatómica o sindromática, piense qué proceso patológicos pueden ser su causa:
- Genéticos
- Congénitos
- Infecciosos
- Inflamatorios
- Neoplásicos
- Degenerativos
- Metabólicos y Tóxicos
- Paroxísticos (incluyen migraña y epilepsia)
- Endocrinos
- Vasculares

La historia clínica, es muy importante en una evaluación neurológica, donde debemos detallar:

- Edad, sexo, dominancia manual, ocupación.
- Historia del síntoma actual, es importante la cronología de los hallazgos neurológicos.
- Antecedentes personales, farmacológicos.
- Antecedentes familiares.
- Antecedentes sociales.

Es importante, efectuar una evaluación esquematizada del paciente. Se plantea realizar el examen, según la pauta que se plantea a continuación, siendo el orden el siguiente:

1. Examen Mental.
2. Examen de los Pares Craneanos.
3. Examen del Sistema Motor y Sensitivo.
4. Examen Extrapiramidal y signos de irritación meníngea y radicular.

Examen mental

El examen mental, es la primera parte del Examen Neurológico, consta de seis partes fundamentalmente:

1. Examen de la conciencia
2. Examen de la orientación
3. Examen de la memoria
4. Examen de lenguaje
5. Examen de apraxia
6. Examen de otras funciones mentales superiores

1. Examen de la Conciencia

Se define conciencia como el estado en el cual uno se da cuenta de sí mismo y del ambiente o del mundo que lo rodea. Permitiendo una correcta interacción entre ambos elementos. La conciencia es proceso continuo que dura toda la vida y que requiere dos funciones cardinales: el estado despierto, que implica la integridad de estructuras del tallo cerebral (Sistema Reticular Activadora Ascendente o Formación Reticular) y estructuras talámicas mediales y como segunda función, el estado cognoscitivo y alerta, que implica la integridad funcional de la corteza cerebral y los núcleos subcorticales. (Fig. 1).

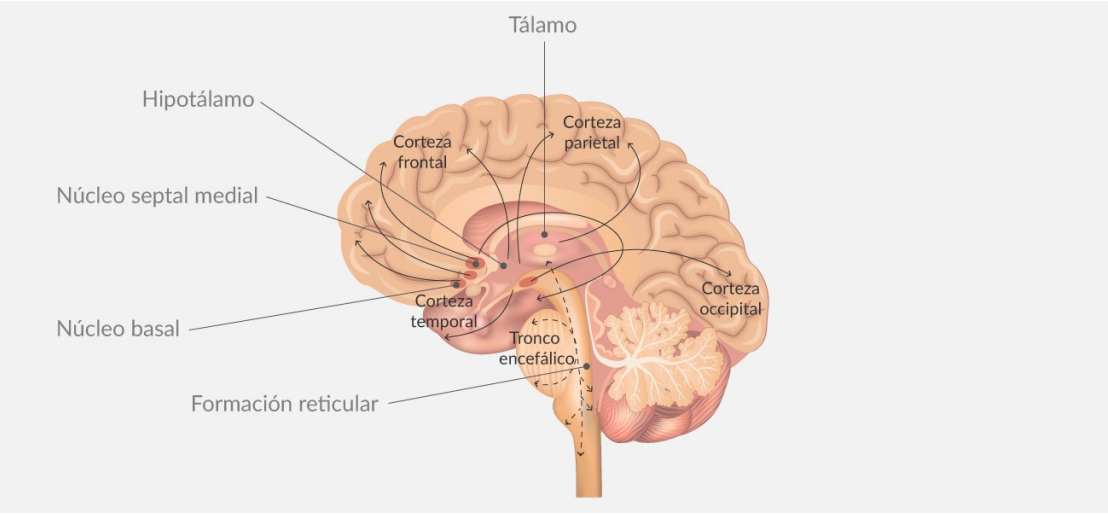

Figura 1. Fuente: Kim E. Barrett, Sudan M. Barman, Scott Boitano, Heddwen L. Brooks: Ganong. Fisiología médica, 25e: www.accessmedicina.com McGraw Hill Education.

Trastornos del Nivel de la Conciencia:

Al evaluar un paciente respecto al nivel de la conciencia; debemos verificar la respuesta a tres estímulos:

1. Respuesta al llamado Verbal, que consiste en ver la reactividad del paciente al llamarlo por su nombre.
2. Respuesta al Estimulo Táctil, que consiste en ver la reactividad del paciente al tocarle manualmente, observando si logra darnos su atención inmediatamente o si es bastante difícil; asimismo la intensidad del estimulo que debemos aplicar para lograr despertar al paciente.
3. Respuesta al dolor, que consiste en ver la reactividad del paciente al aplicar un estimulo doloroso intenso (obviamente, en pacientes vigiles no corresponde la aplicación de este estímulo excepto en casos de Estado Vegetativo).

La respuesta a estos estímulos nos permite plantear los diferentes estadios del Nivel de la Conciencia: (Tabla 1).

Tabla 1. Evaluación del Nivel de Conciencia			
Nivel de conciencia	Verbal	Táctil	Dolor
Vigilia	Presente	Presente	Presente
Sopor Superficial	Presente con dificultad	Presente con dificultad	Presente
Sopor Profundo	Ausente	Ausente	Presente
Coma	Ausente	Ausente	Ausente

Delirium o estado confusional agudo, implica un estado de agitación con pobre atención, reducción de la concentración, desorientación, déficit de memoria, trastorno de lenguaje, La mejor forma de establecer la sospecha de una cuadro confusional es la evaluación de la Atención lo cual se realiza haciendo al paciente invertir series automáticas (los días de la semana, los meses del calendario) o evaluando su capacidad de invertir series dadas por el evaluador como la inversión deletreada de la palabra “mundo”.

Fuente: Barinagarrementeria, F. Dávila, L. López, M. Orozco, A.. (2018). Neurología Elemental. Barcelona, España: ELSEVIER.

2. Examen de la Orientación

La orientación es la capacidad de abstraer el entorno personal y periférico, que permiten un reconocimiento de los mismos, para una correcta ejecución de las funciones mentales. La orientación se evalúa de acuerdo a tres esferas:

1. **Orientación Personal** que corresponde a la auto percepción; se evalúa preguntando al paciente su nombre, edad, número de carnet de identidad, domicilio, teléfono, etc. y verificando con un testigo.
2. **Orientación Temporal** que corresponde a la percepción y reconocimiento de la variable tiempo; se evalúa preguntando al paciente el día de la semana, la fecha del mes, el mes al cual estamos, etc.
3. **Orientación Espacial** que corresponde a la percepción y reconocimiento de la variable lugar; se evalúa preguntando al paciente el lugar físico en el que se encuentra, el edificio en el que esta, la oficina, el piso.

3. Examen de la Memoria

Al evaluar la memoria, debemos definir dos conceptos diferentes que se manifiestan con una clínica similar:

1. **Pérdida de Memoria:** definida como la incapacidad para aprender cosas nuevas o para evocar lo ya aprendido, término que se equipara a Amnesia.
2. **Olvidos:** refiriéndose a la dificultad para recordar situaciones recientes, y que corresponde a desconcentración por inatención.
   - Recuerdo inmediato y atención: Prueba del nombre y dirección.
   - Memoria a corto plazo: unos 5 minutos después pida que repita nombre y dirección.

4. Examen del Lenguaje

El lenguaje es parte importantísima del examen mental; ya que evalúa una función mental distintiva del ser humano. Las anomalías del lenguaje pueden reflejar otras anomalías en cualquier área de la siguiente cadena:

- Oír -> Sordera
- Comprender -> Afasia
- Emisión de la voz -> Disfonía
- Articulación de la voz -> Disartria

Afasia:

Trastorno de comprensión, el pensamiento y el hallazgos de palabras.

- Evalúe comprensión: Haga una pregunta simple, ¿Cómo se llama? Repítalo más alto.
- Compruebe Comprensión: preguntas SI/NO, órdenes sencillas, órdenes más complejas, ejemplo con la mano derecha tóquese la oreja izquierda.
- Lenguaje Espontáneo: parece entender pero es incapaz de responder
- Nominación muéstrele un lápiz y pregúntele como se llama, muestre otros objetos.

- Evalúe repetición.

Disfonía:

Si es capaz de dar su nombre, pero no de emitir un volumen normal o susurrando.

- Pida al paciente que tosa, preste atención a la calidad de tos.
- Pida al paciente que emita un eeeee sostenida.
- Tos normal: suminitro motor de las cuerda vocales está intacto.
- Disfonía + tos normal: problemas locales de la laringe o histeria.
- Tos de un comienzo explosivo: parálisis de cuerdas vocales.
- La vocal eee no sostenida o cansancio: piense en miastenia.

Disartria:

Si está en condiciones de dar su nombre pero no de forma correcta, presenta disartria.

- Pida al paciente que repita frases difíciles, ejemplo CARRO, CARRITO, FERROCARIL: preste mucha atención al ritmo del lenguaje, a las palabras poco claras, a que sonidos se pronuncia con más dificultad.
- Disartria Espástica -> Lenguaje confuso, apenas abre la boca -> Enfermedad Cerebrovascular difusa, enfermedad de las motoneuronas.
- Disartria Extrapiramidal -> Monótoma, sin ritmo, las frases comienzan y se detienen de repente-> Parkinsonismo.
- Disartria Cerebelosa -> Confusa, similar a la ebriedad, ritmo desarticulado -> Esclerosis múltiple, toxicidad por fenitoína, ebriedad.

5. Examen de Apraxia

Las praxias se refiere a la función mental encargada de planificar y ejecutar actos motores y del pensamiento. Su etimología corresponde al griego praxis.

APRAXIA: Incapacidad de realizar una tarea cuando no hay debilidad, falta de coordinacióno un trastorno motor que lo impida.

- Pida al paciente que realice una tarea imaginaria: ejemplo como se peina, si hay dificultad, demuéstrele como se hace y pida que lo imite.
- Pacientes con deficiencias en una o pocas zonas de comprobación, indica un proceso focal, identifique la zona afectada y busque signos afectados. (tabla 2)

Tabla 2: Características de pérdida focal		
Lóbulo	Alteración de funciones superiores	Asociaciones
Frontal	Apatía, deshibición.	Hemiplejía contralateral, afasia de expresión o afasia motora.

Tabla 2: Características de pérdida focal

Temporal	Memoria	Afasia de Comprensión, o Afasia Sensorial.
Parietal	Cálculo, orientación perceptual y espacial.	Apraxia del hemisferio dominante, hemianopsia homónima, alteración hemisensorial, inatención.
Occipital	Orientación perceptual y espacial.	Hemianopsia.

Los trastornos de las praxias, llamados Apraxias, se ven en pacientes con enfermedades neurodegenerativas como la Demencias; estas últimas, como síndrome amnésico, corresponde a aquella cuyos síntomas principales en relación con las Apraxias son Amnesia, la Afasia y la Agnosia; en otras palabras, podemos decir que la demencia es la enfermedad de la letra “A” ya que sus hallazgos típicos son alteraciones de las funciones mentales superiores cuya letra inicial es la A.

Amnesia

Incapacidad para aprender cosas nuevas o evocar lo ya aprendido.

Afasia

Incapacidad para la producción o comprensión del lenguaje.

Apraxia

Incapacidad para ejecutar un acto motor, a pesar de tener el paciente la fuerza muscular y la sensibilidad conservadas.

Agnosia

Incapacidad para reconocer el entorno, a familiares y amigos y a sí mismo.

Obviamente, de acuerdo a la definición clásica del síndrome demencial, estas alteraciones deben ser lo suficientemente importantes para alterar las actividades de la vida cotidiana, y no haber estado presentes previamente en el paciente.

Examen de pares craneanos

El examen de los nervios o pares craneanos, es uno de los más activos en el examen neurológico, y de gran utilidad para localizar alteraciones tanto a nivel central supra e infratentorial, como a nivel periférico. Al examinar los nervios craneales es necesario establecer si existe alguna anomalía, su naturaleza, su alcance y sus asociaciones. Son 12 los nervios craneanos, algunos de ellos se evalúan en conjunto como los oculomotores III , IV y VI ; o los nervios craneanos de “las fauces” IX y X. (fig 2).

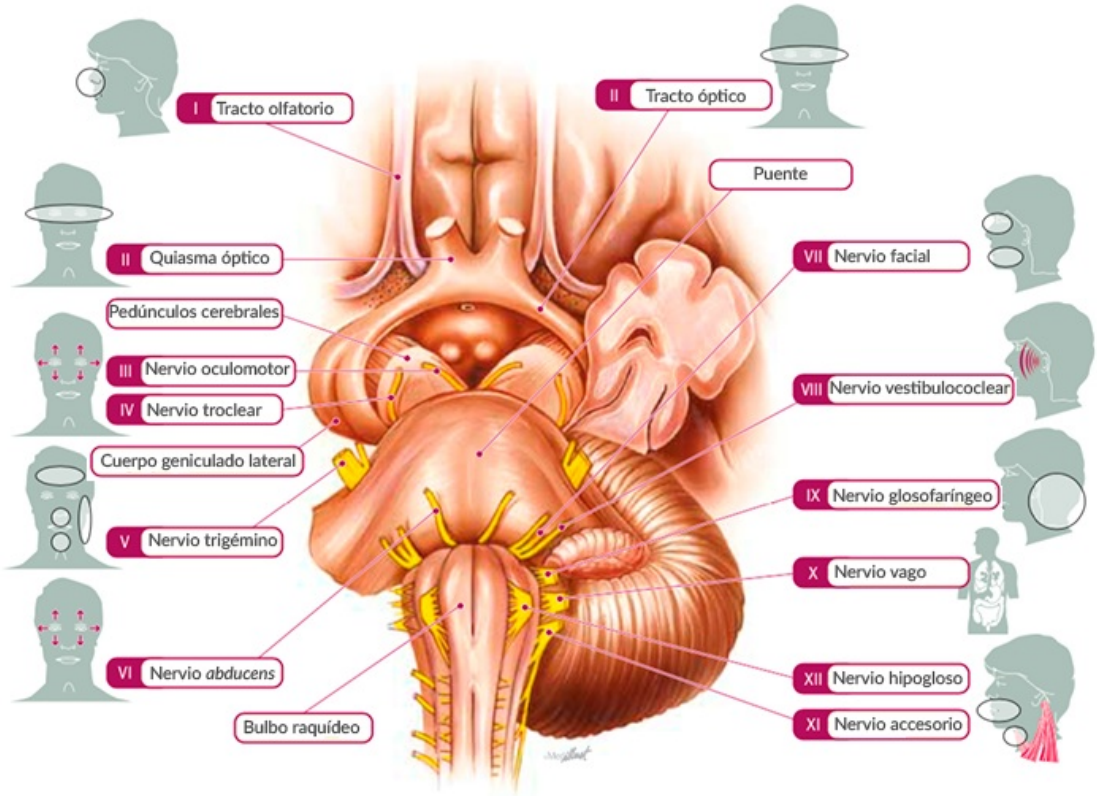

Figura 2. Fuente: Médico Interno Residente (MIR), España.

Nervio olfatorio I

Evaluado en forma poco frecuente, en parte debido a que se daña ocasionalmente. Nervio sensitivo. Su alteración se denomina anosmia, y debido a la función participativa del olfato en el gusto, los pacientes que presentan anosmia, también se quejan de disgeusia o alteraciones del gusto.

Las principales causas de alteración, son:

a | Focales a nivel de las fosas nasales (Vg. Rinitis crónica, uso de vasoconstrictores locales, etc.)

b | Post-TEC.

c | Tumores frontales.

Para evaluarlo hay que pedirle al paciente que con los ojos cerrados identifique las sustancias que se le acercan a cada fosa nasal por separado (café, naftalina, etc.).

Nervio óptico II

Uno de los nervios craneanos más importantes en lo referente a la evaluación del compromiso de conciencia, ya que su alteración por lo general implica lesiones estructurales intracerebrales que ocupan espacio y aumentan la presión intracerebral. Se evalúa en la siguiente secuencia:

- **Agudeza visual**: con carta Snell manual, ubicándola frente al paciente, o si no se cuenta con esta, visión cuenta dedos.
- **Reflejo fotomotor directo y consensual**, evaluando el tamaño de las pupilas bien sea con un pupilometro manual o comparativamente; evaluando la isocoria del diámetro pupilar; y evaluando la respuesta al reflejo de la luz aplicada directamente sobre la pupila, viendo la reacción en el ojo que examino (reflejo fotomotor directo) y simultáneamente en el ojo contralateral (consensual).

La evaluación del tamaño y simetría pupilar deja margen a las siguientes respuestas:

a **Miosis**: Contracción mayor de lo esperado del diámetro pupilar, bien sea al pupilometro; y más importante, comparativamente con la contralateral.

b **Midriasis**: Aumento del tamaño pupilar bien sea al pupilometro; y mas importante, comparativamente con la contralateral

c **Anisocoria**: Cuando una pupila es mayor a otra por una miosis o midriasis.

d **Discoria**: Cuando hay asimetría en la circunferencia pupilar, y esta no es circular.

e **Isocoria**: Cuando hay completa simetría en la circunferencia pupilar.

A continuación se ejemplifica a través de un algoritmo, las diferentes patologías por anomalías.

Fíjese en las pupilas: ¿Son del mismo tamaño? ¿Tienen la misma forma? ¿Hay algún agujero en el iris o cuerpos extraños (por ejemplo lentes implantadas en la cámara anterior)?

Ilumine el ojo con una luz fuerte

- Fíjese en la retracción de ese ojo -el reflejo directo- y luego repita en el otro ojo y observe retracción: el reflejo consensual.
- Asegúrese de que el paciente mira al lo lejos y no a la luz.
- Repita lo mismo con el otro ojo.

Ponga un dedo a 10 cm delante de la nariz del paciente. Pida al paciente que mire a lo lejos y después su dedo. Fíjese en las pupilas para observar **acomodación.**

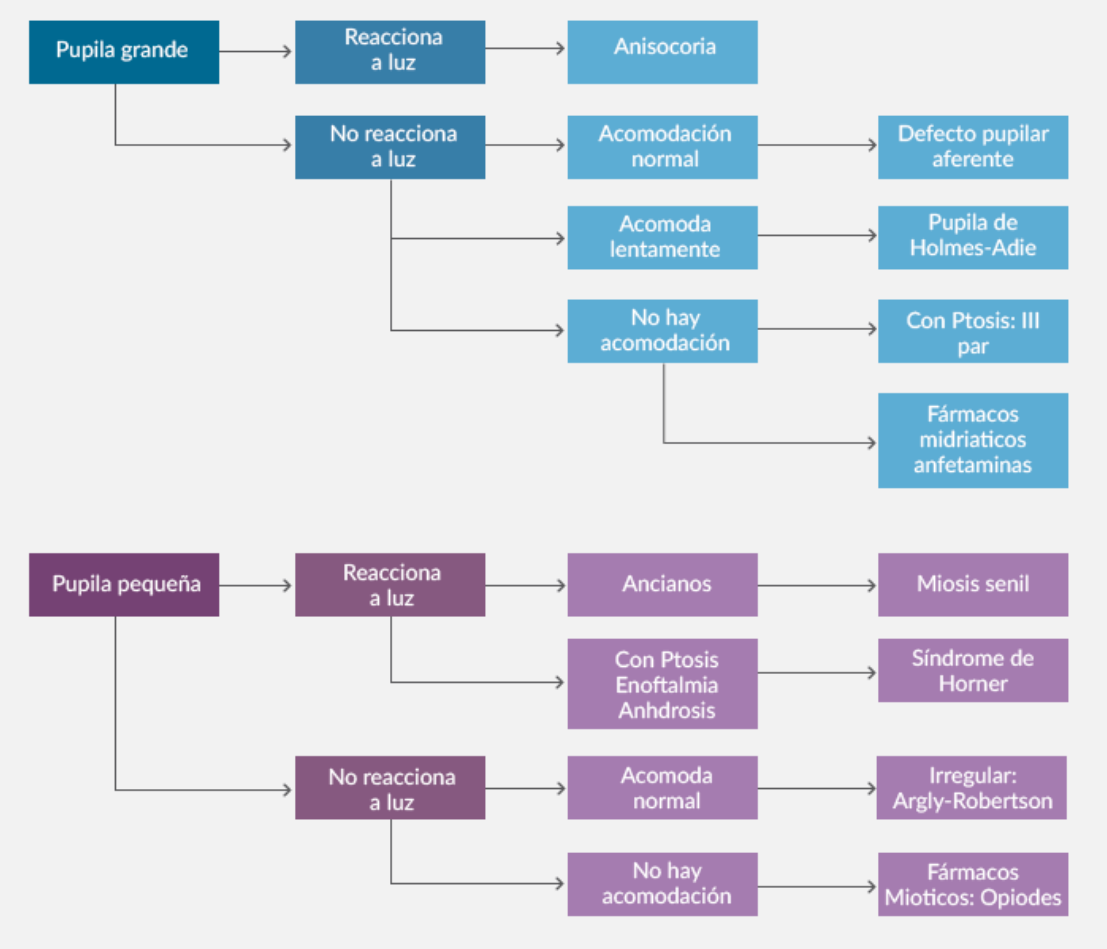

Campo visual: evaluar hemicampos y cuadrantes de la siguiente manera: Elevo las manos a mi propia altura visualizándolas frente al paciente. Se evalúa campo visual por confrontación. Primero observo un campo aislado y luego dos simultáneamente, ya que puede ocurrir lo que se llama heminegligencia visual, en la cual al estimular aisladamente un campo visual el paciente es capaz de percibirlo; mientras que al estímulo simultaneo el paciente omite uno de los campos visuales. La negligencia nos habla de una lesión parietal contralateral. (Ver figura 3).

Figura 3

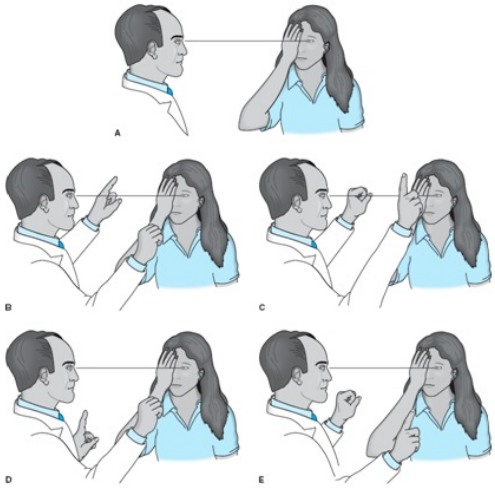

Las hemianopsias nos indican lesiones que pueden ir desde el quiasma óptico hasta la corteza occipital. (Ver figura 4).
Las cuadrantopsias nos indica una lesión a nivel del lóbulo temporal contralateral.

Figura 4

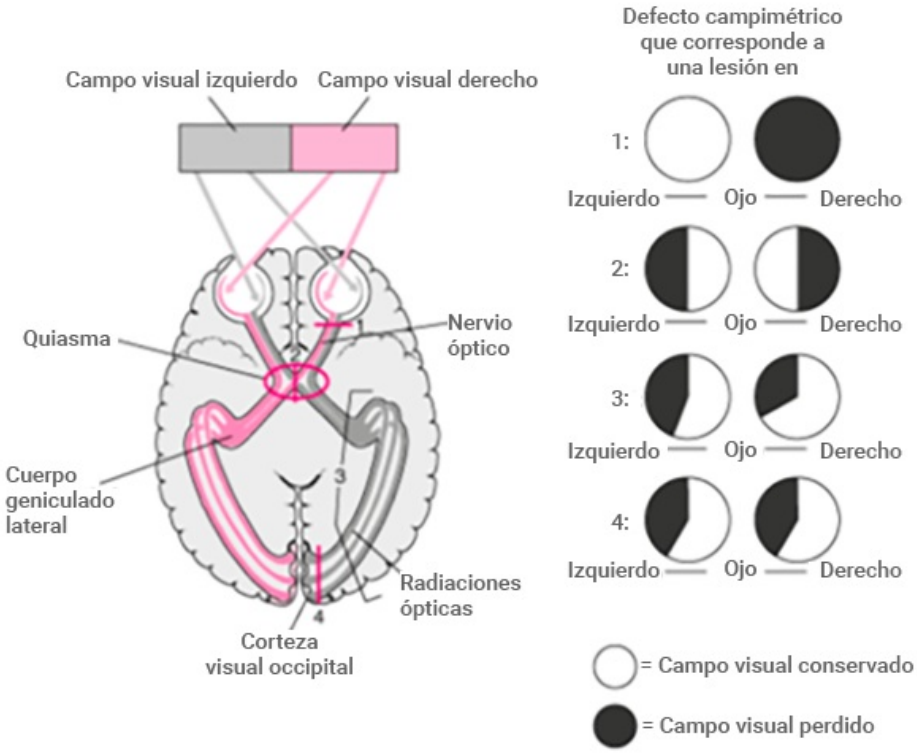

Nervio Oculomotor III

Evaluado oculomotor inerva los siguientes músculos: Elevador del párpado, Recto interno, Recto medial, Recto superior Recto inferior, Oblicuo inferior.

Así mismo, transporta fibras autonómicas para la contracción pupilar.
Su evaluación se practica inicialmente con la inspección ya que su alteración provoca ptosis palpebral; es seguida por el examen dinamico de los movimientos dependientes de dichos músculos : aduccion del globo ocular, movimiento vertical del globo ocular y elevación en aduccion del globo ocular. (Fig. 5).

Nervio Troclear IV

Inerva el músculo oblicuo superior que desviá hacia abajo el globo ocular en aducción (Fig. 5).

Nervio Motor Ocular Externo VI

Inerva el músculo recto externo que abduce el globo ocular (Fig. 5).

En conjunto con los nervios IV y VI ya que son los responsables de la oculomotilidad (Fig. 5).

Figura 5 Movimientos Oculares Conjugados

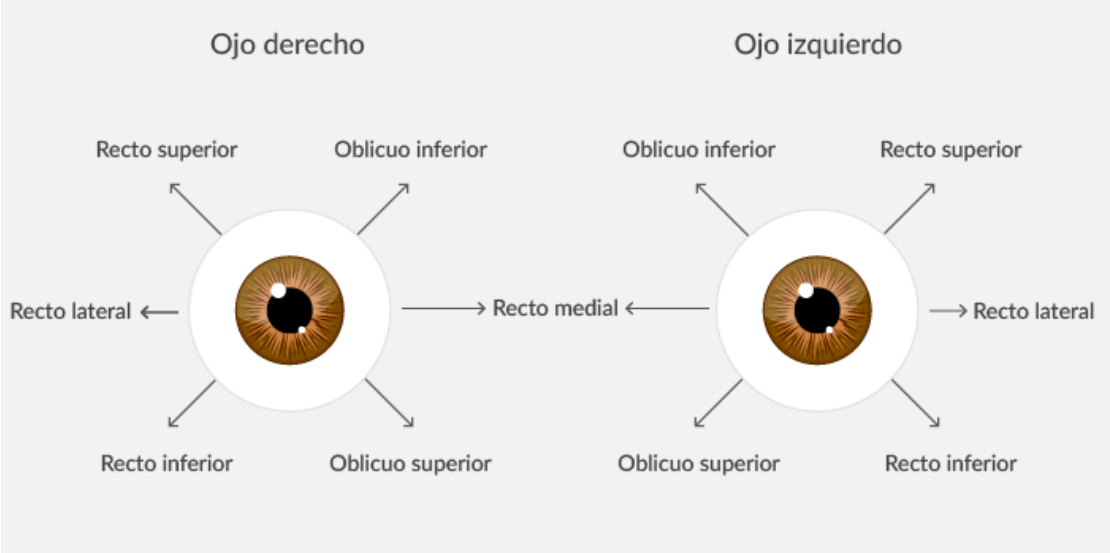

Fuente: Pautas para el examen oftalmológico. Enfoque para el estudiante de medicina y el médico general, septiembre 2017.

Nervio Trigémino V

Nervio mixto, con función motora y sensitiva, siendo esta última la más importante dentro de su evaluación.
Rama Sensitiva: Hemicara; y la mitad anterior del cuero cabelludo (menos la región preauricular que es de innervación cervical).

- **Córnea**: Reflejo corneal que se evoca rozando con un algodón la cornea, solicitándole al paciente que dirija la mirada hacia el lado contrario al ojo evaluado para obviar la reacción de oclusión palpebral defensiva; se observa la respuesta con el parpadeo, y además se palpa la fuerza de contracción del párpado.

- **Rama Motora**: inerva la musculatura accesoria de la masticación, al darle movilidad a la mandíbula inferior; para evaluarlo hay que coloca la mano en la región lateral de la mandíbula y se le pide al paciente que haga fuerza hacia el lado que tengo la mano. El examinador debe hacer fuerza contralateral y evaluar la fuerza.

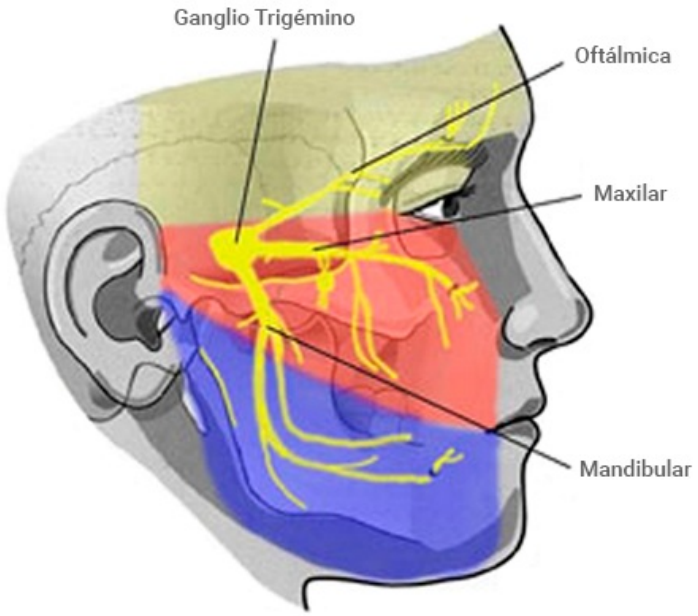

Fuente: Diego Miñambres, Madrid, Global Health Care.

El Nervio Trigémino, se altera por patologías propias del mismo nervio como la Neuralgia del trigémino; y más frecuentemente por patologías de origen central. Uno de los principales indicadores de pérdida de la sensibilidad de origen hemisférico es la ausencia del reflejo corneal, que esta abolido en lesiones supratentoriales como ACV.

Nervio facial VII

Nervio mixto, con funciones:

- Sensitivo: Inerva los 2/3 anteriores de la lengua para el gusto; y el área de cuero cabelludo en la región occipital bajo el hueso petroso.
- Motor: Inerva los músculos de la expresión facial y el tensor del tímpano.
- Autonómico: Glándulas salival y lagrimal.

La principal alteración del la función del Nervio Facial – que es la Parálisis Facial – conlleva entonces alteraciones en el gusto (disgeusia) ; hiperacusia, y trastornos autonómicos.

Las parálisis faciales se dividen en:

- **Central:** no compromete la frente, ya que presenta una inervación dual a nivel de la corteza.
- **Periférico:** Si compromete la frente; se pierden las arrugas de la frente. Pueden presentar: disgeusia (pérdida del gusto), molestias al oír los ruidos agudos (por compromiso de cuerda del tímpano), xeroftalmia, y dolor en la zona del hueso petroso.

Un accidente cerebrovascular puede causar parálisis facial. Cuando esto sucede, la persona aún puede cerrar el ojo en el lado afectado, al igual que arrugar la frente. Las personas con parálisis de Bell no pueden hacer ninguna de las dos cosas. Con un accidente cerebrovascular, otros músculos en un lado del cuerpo también pueden resultar comprometidos[1].

Nervio vestíbulotroclear VIII

Nervio que consta de dos ramas:

1. Rama auditiva: escuchar, agudeza auditiva.
2. Rama vestibular: equilibrio.

La evaluación de la rama vestibular del nervio auditivo, se realiza en los siguientes pasos:

Marcha

Hay que ver la forma en que el paciente se desplaza; analizando si la marcha es estable o no, si hay tendencia a caer hacia un lado u otro; si es posible la marcha en tandem; o si definitivamente la marcha es de alteración cerebelosa.

Nistagmus

Se evalúa haciendo mirar al paciente al extremo de la oculomotilidad; y ver si existe o no una respuesta batiente de mirada extrema; vale decir, si al hacer mirar al paciente al extremo de su recorrido ocular, se produce un movimiento ocular con dos fases; una lenta o tónica, casi imperceptible; y una rápida que es el nistagmos en sí mismo; además conviene verificar si es agotable o no.
Las lesiones vestibulares causantes de vértigo, se asocian en su gran mayoría a un nistagmus que bate en fase rápida alejándose del oído lesionado.

Oculocefálicos

Con estimulación con agua fría o caliente en el meato auditivo externo; la primera funciona hipoexitando al Nervio Vestibular ipsilatera, lo que en forma tónica acerca el movimiento ocular hacia el oído estimulado, pero lo aleja rápidamente hacia el oído contralateral; la segunda, hiperexita al Nervio Vestibular, provocando una fase rápida y visible hacia el oído estimulado. Estas maniobras son de gran utilidad en el paciente en coma, ya que permite verificar la indemnidad del las vías tronco-encefálicas.

Hay 2 trastornos básicos del equilibrio: vértigo de origen central y vértigo de origen periférico.

Clásicamente los Vértigos Periféricos tienen su origen en el Nervio Vestibular mismo; pueden ser manifestados por el paciente como vértigo objetivo (con ilusión de movimiento giratorio del entorno); o como inestabilidad postural (sensación de desequilibrio corporal luego de cambios de posición).

Se asocia además a síntomas de origen acústico, como hipoacusia, tinnitus, etc.

Sus principales causas son:

a | Paresia Vestibular Súbita.

b | Neuronitis Vestibular.

c | Vértigo Postural Paroxístico Benigno.

Por su parte, el vértigo de Origen Central tiene su base en causas a nivel de Sistema Nervioso Central; es manifestado como vértigo objetivo, y rara vez como inestabilidad postural; su principal ubicación topográfica correspondería a tronco cerebral; por lo cual se asocia a síntomas cuya letra inicial es la "D":

1. **Disartria** : dificultad en la pronunciación de la palabra. (VII)
2. **Disfagia**: dificultad en la deglución. (IX, X)
3. **Diplopía**: visión doble. (III, IV, VI)
4. **Dismetría**: Ataxia, cualquier hallazgo cerebeloso (dedo a la nariz, inestabilidad postural)
5. **Debilidad/Pérdida Sensorial**: cualquier hallazgo en las extremidades de los tractos descendentes que pasan a través del tronco encefálico en ruta hacia el cuerpo.

Sus principales causas serian:

- Esclerosis múltiple
- Epilepsia
- Tumores
- ACV de fosa posterior

Nervio Glosofaringeo IX y Nervio Vago X

Es el primero (glosofaríngeo) de los llamados Nervios Craneanos Bajos, por su ubicación nuclear y de emergencia en el tronco encéfalo, y además porque dan inervación a musculatura baja en el rostro. Se evalúa en conjunto con el Nervio Vago, ya que ambos participan en el tono de la voz.

El Nervio Glosofaríngeo, da la sensibilidad a las zonas blandas de la cavidad oral; vale decir, las fauces, la úvula, el paladar blando. Corresponde a la vía aferente y eferente del reflejo nauseoso.

El Nervio Vago por su lado, inerva el Nervio Laríngeo Recurrente, que participa en el tono de la voz.

Nervio Espinal XI

Nervio netamente motor, que da movilidad a la cintura escapular, elevando los hombros, y permitiendo la oposición de la acción del músculo esternocleidomastoideo.

Nervio Hipogloso XII

Nervio mixto, con función motora y sensitiva para el tercio posterior de la lengua. Posee una inervación ipsilateral para la movilidad lingual; permitiendo la ubicación de la lesión, ya que en la fauce, la desviación ipsilateral de la lengua, acusa a la lesión.

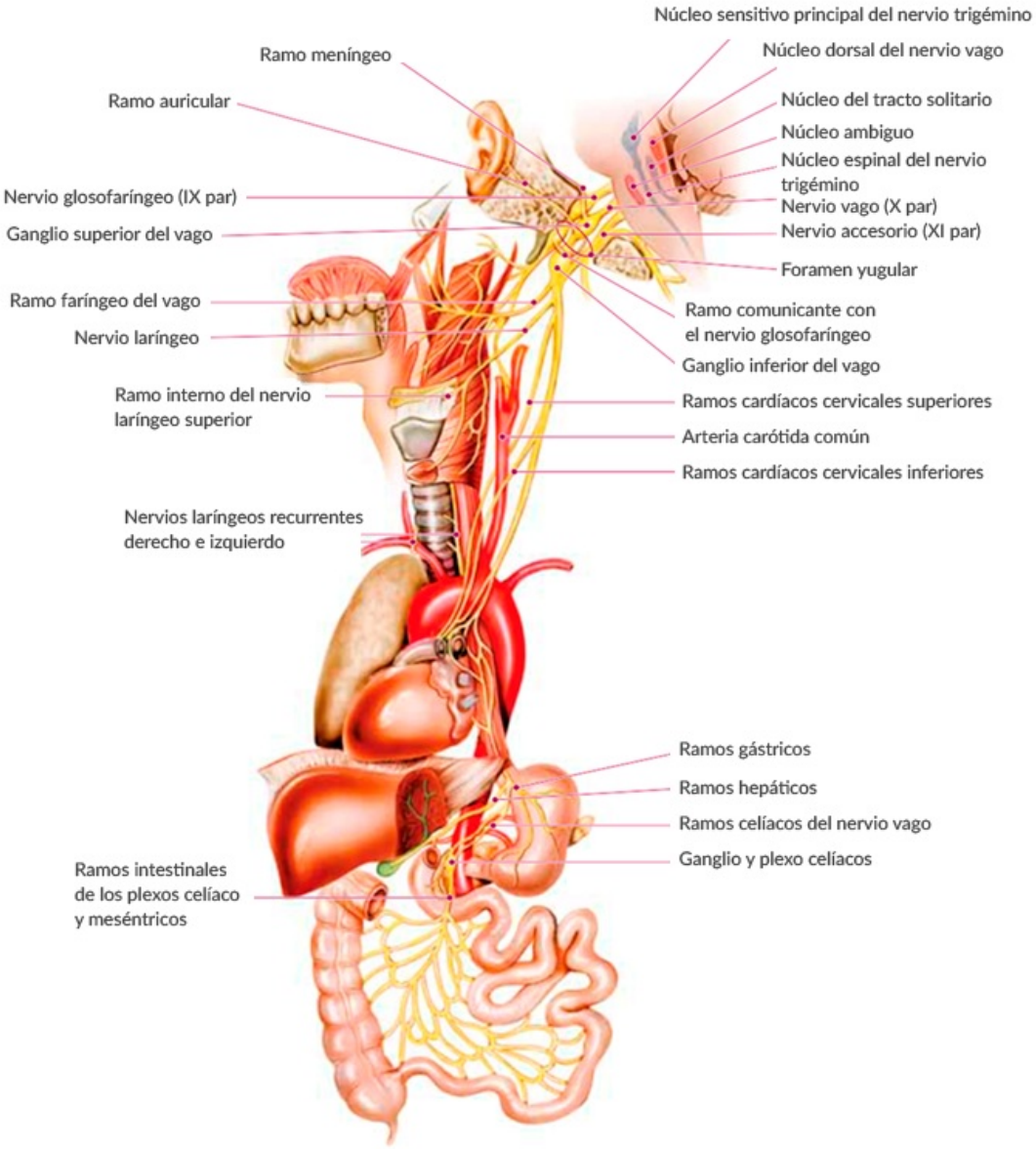

Examen motor

Al evaluar el sistema motor; debemos recordar los siguientes hechos:
La vía Piramidal, parte de la corteza cerebral, en el homúnculo motor; desciende por la Capsula Interna, se decusa en las Pirámides Bulbares, llega a cada espacio medular, a la neurona del Asta Anterior contra lateral; emerge por la Raíz Vertebral, sigue su curso por el nervio periférico, hasta la Unión Neuro-Muscular para finalmente llegar al efector, en este caso el Músculo.

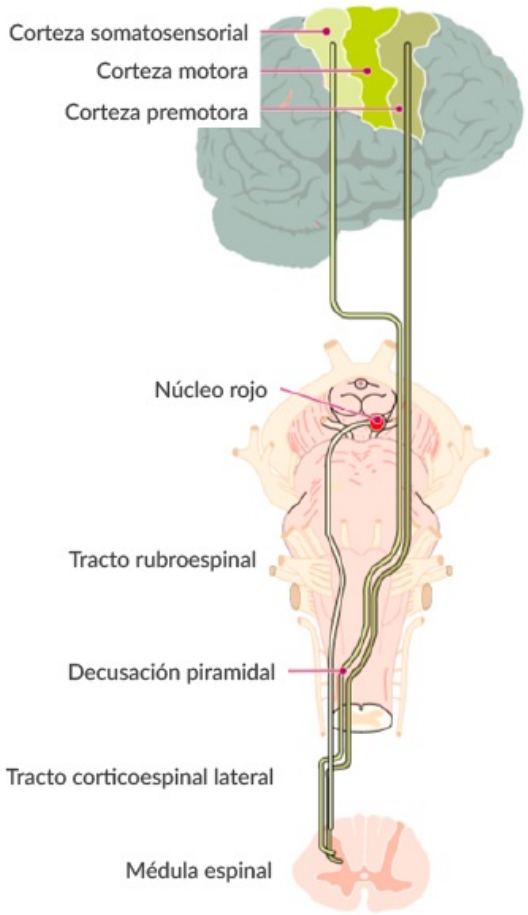

Fuente: Médico Interno Residente (MIR), España.

Así que cualquier alteración debemos ubicarla en cualquiera de esos niveles. Sin embargo, desde el punto de vista práctico según su comportamiento clínico, podemos diferenciar dichas alteraciones en de origen de la Motoneurona Superior (homúnculo, vía piramidal capsular, bulbar) y Motoneurona Inferior (neurona del Asta Anterior, Raíz vertebral, Nervio periférico, Unión Neuro-Muscular).

Para evaluar el Sistema Motor, debemos como en toda la neurología esquematizar dicha evaluación. Así, hay que evaluar:

a | Trofismo Muscular.

b | Fuerza Muscular.

c | Tono Muscular.

d | Reflejos Osteotendinosos.

Las que revisaremos a continuación con más detalle:

a. Trofismo Muscular

Se evalúa palpando las masas musculares y comparándolas con la extremidad contralateral e incluso con las propias. Sus posibles resultados son:

- **Eutróficas**: Masas Musculares Normales.
- **Hipotrofias**: Masas Musculares disminuidas.
- **Atróficas**: Grado máximo de hipotrofia.
- **Hipertrofias**: Masas Musculares de mayor tamaño.
- **Pseudohipertróficas**: Masas musculares falsamente agrandadas por tejido fibroso.

Los trastornos de la Motoneurona Superior, se manifiestan por un trofismo muscular conservado en la fase inicial del insulto, siendo a largo plazo hipo o atróficos.

Los trastornos de la Motoneurona Inferior, se manifiestan por un trofismo muscular precozmente reducido.

Las causas de hipertrofia, en el contexto de la evaluación de una pérdida de fuerza muscular, son de tipo reactiva; es decir, un grupo muscular, al tratar de suplir la falencia de otro se hipertrofia. Es usual encontrar así mismo, pseudohipertrofia en enfermedades de músculo, específicamente en las Distrofinopatias.

b. Fuerza Muscular

Se evalúa según los Grados de Fuerza muscular:

Grado 0/5

Sin Movimiento.

Grado 1/5

Hay esbozo de movimiento, pero el paciente no es capaz de mover una articulación.

Grado 2/5

El paciente no es capaz de vencer la fuerza de gravedad, y desplaza la extremidad en el plano a favor de la fuerza gravitacional.

Grado 3/5

El paciente es capaz de vencer la fuerza de gravedad, pero no una resistencia ejercida por el evaluador.

Grado 4/5

El paciente es capaz de vencer la fuerza de gravedad, y una resistencia moderada impuesta por el examinador.

Grado 5/5

Fuerza Normal.

c. Tono Muscular

Se define tono muscular como el estado a punto de un músculo para ejercer un movimiento.

Se evalúa midiendo la resistencia que ejerce el paciente al movimiento pasivo que le ejerce el examinador al desplazar una articulación o extremidad. Sus posibles resultados son:

- **Eutonia**: Tono muscular normal.
- **Hipotonía**: Tono muscular disminuido.
- **Hipertonía Piramidal**: Tono muscular aumentado a lo largo de todo el desplazamiento articular.
- **Hipertonía Extrapiramidal**: Tono muscular aumentado en rueda dentada.
- **Hipertonía Degenerativa**: Tono muscular aumentado en paratonia, es decir, a mayor velocidad de movimiento que ejerce el evaluador, mayor resistencia por parte del paciente.

Las enfermedades de la Motoneurona Superior, se destacan por un tono muscular reducido al inicio del insulto, que en pocas semanas aumenta hasta hipertonía piramidal.

Por su parte las enfermedades de la Motoneurona Inferior, se caracterizan porque el tono muscular se mantiene disminuido a lo largo de la enfermedad.

d. Reflejos Osteotendinosos

Tienen clínicamente un comportamiento similar al tono muscular y sus alteraciones según lesión de Motoneurona Superior o Inferior.
Los reflejos osteotendinosos que se evalúan más frecuentemente en extremidades superiores son:

Bicipital: Evocado al estimular con el martillo el tendón de inserción del músculo bíceps braquial en el codo. Su respuesta es la flexión del antebrazo. Su arco reflejo se cierra en C5-C6 , y su nervio efector es el Músculocutáneo.

Tricipital: Evocado al percutir con el martillo en tendón de inserción del músculo tríceps braquial en el codo. Su respuesta es la extensión del antebrazo. Su arco reflejo se cierra en C7-C8, y depende del nervio Radial.

Los reflejos osteotendinosos que se evalúan mas frecuentemente en extremidades inferiores son:

Patelar: Evocado al percutir con el martillo en tendón de inserción del músculo cuádriceps femoral en la articulación de la rodilla. Su respuesta es la extensión de la pierna. Su arco reflejo se cierra en L4-L5, y depende del nervio Femoral.

Aquileano: Provocado al estimular con el martillo el tendón del inserción del músculo tibial soleo en el tobillo. Su respuesta es la extensión del pie que es mantenido flectado mientras se percute dicho tendón. Su arco reflejo se cierra en L5-S1, y depende del nervio Tibial Posterior.

Así mismo, existen los llamados Reflejos Patológicos, que son reflejos que al estar presentes indican lesión a nivel del Sistema Nervioso Central:

Babinsnki: Evocado con el rasgado plantar. Su respuesta es la extensión del ortejo mayor, en asociación variable de una apertura en abanico de los dedos de los pies. Corresponde al reflejo patológico de la flexión plantar. Es un signo de lesión de la vía piramidal.

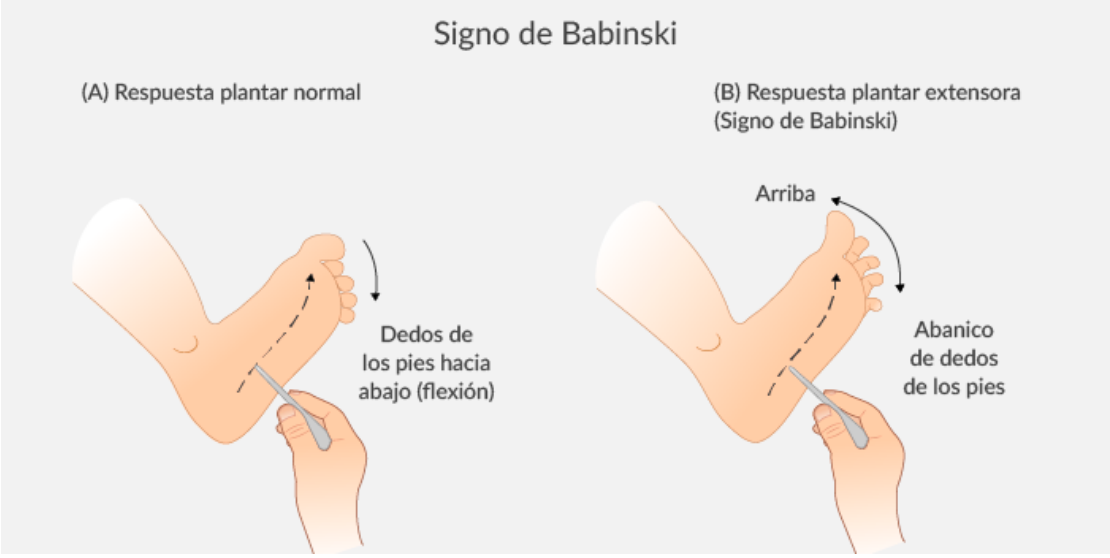

Fuente: Reflejos patológicos, Rocío Gordo, Septiembre, 2017.

Arcaicos: Corresponden a los también llamados Reflejos de Liberación Frontal. Se desencadenan cuando hay una enfermedad neurodegenerativa.

Corresponden a:

Succión

Provocado por la percusión manual o con el martillo de los labios y la zona peribucal, lo que ocasiona una succión llamativa.

Palmomentoniano

Provocado por el rasgado de la palma de la mano y la región tenar, lo que ocasiona una contracción del músculo de la mandíbula.

Glabelar

Evocado al percutir manualmente o con el martillo la zona limítrofe entre la frente y las cejas, lo que provoca un reflejo de pestañeo inagotable.

Prehensión

Evocado al tomar las manos del paciente, distraerlo y notar la prensión manual.

Las alteraciones de la fuerza muscular se clasifican en:

Monoparesias: Definidas como las paresias que comprometen una extremidad aisladamente o un grupo de músculos dependientes de un nervio o raíz nerviosa.

Sus posibles causas se ubican en:

1. La neurona motora del asta anterior, en dicha situación, existirá una monoparesia motora pura con sensibilidad conservada.
2. La raíz nerviosa o el nervio periférico, en cual situación, existirá una área de hipo o anestesia cutánea dependiente del dermatoma o neuroma correspondiente.

Las principales monoparesias de extremidades son:

Parálisis Radial: también llamado “mano caída” por la característica motora típica o “parálisis del sábado en la noche” porque se asocia a la ingesta de alcohol. Clínicamente, además de la paresia en la extensión de la muñeca y dedos de la mano, lo que le da la característica de mano caída, se asocia a déficit sensitivo en el espacio virtual entre el primero y segundo dedos (tabaquera anatómica).

Parálisis Mediano: también llamada “mano del predicador”, por la característica conservación de la acción del nervio cubital en la flexión de los dedos 4 y 5, y la imposibilidad de la flexión de los dedos 2 y 3 dependientes del nervio mediano. En otras palabras, equiparando “mano del predicador”, con “mano del cura”, y ya que esta mantiene el cubital; la mano del cura, tiene cubital.

En su grado máximo de alteración, se denomina “mano simiesca” por la similitud que toma con la de los primates al presentar atrofia marcada de la región tenar. Además de déficit motor, se asocia a alteración sensitiva en la área dependiente del nervio mediano, es decir, la cara palmar de los dedos 2 y 3, y la mitad del dedo 4.

Parálisis Cubital: también llamada “mano en garra”.

Por la postura que adopta la mano al pedirle al paciente que abra los dedos de la mano, acción que depende de los lumbricales. Se asocia además a perdida de la sensibilidad en la mitad cubital del dedo 4 y la totalidad del dedo 5.

Parálisis Peroneo: también llamada “pie caído” por la posición que toma el pie al pedir al paciente que dorsiflecte el pie afectado. Esto por alteración funcional del músculo tibial anterior. Se asocia a déficit sensitivo en la cara externa de la pierna y en el dorso del pie (peroneo lateral y superficial respectivamente).

Hemiparesias: Definidas como las paresias que se limitan a un hemicuerpo. Se clasifican semiológica mente en:

- Armónicas, en las cuales el grado de déficit motor entre la extremidad superior e inferior son iguales, lo que ubica lesión en la profundidad del encéfalo.
- Disarmónicas, en las cuales el grado de déficit motor entre la extremidad superior e inferior son disímiles, siendo preponderante en uno u otra. Ubica lesión en la corteza encefálica.

Paraparesias: Definidas como las paresias que se limitan a las extremidades inferiores.

Se pueden deber a:

1. Lesiones medulares, en las cuales a la paraparesia se asocia un déficit sensitivo en nivel dermatómico.
2. Lesiones neuropáticas, en las cuales a la paraparesia se asocia un déficit sensitivo en nivel neural.

Tetraparesias: Definidas como la pérdida de fuerza muscular de ambos brazos y piernas. Puede ser de origen neuropático, si la distribución preferente de la pérdida de fuerza es a distal; en cuyo caso se asocia en la mayoría de los casos a trastornos sensitivos. O pude ser de origen miopático si la distribución de la pérdida de fuerza es proximal; es este caso, no se asocia a trastorno sensitivo.

Examen Sensitivo

Al evaluar el sistema sensitivo, debemos inicialmente definir los términos semánticos de la anamnesis sensitiva.

- **Parestesia**: Sensación de hormigueo en una extremidad o área dermatómica o neural.
- **Hipoestesia**: Reducción de la sensibilidad.
- **Anestesia**: Pérdida total de la sensibilidad.
- **Hiperalgesia**: Mayor sensibilidad en una extremidad o área dermatómica o neural.
- **Disestesia**: Sensación anómala ante un estimulo táctil.

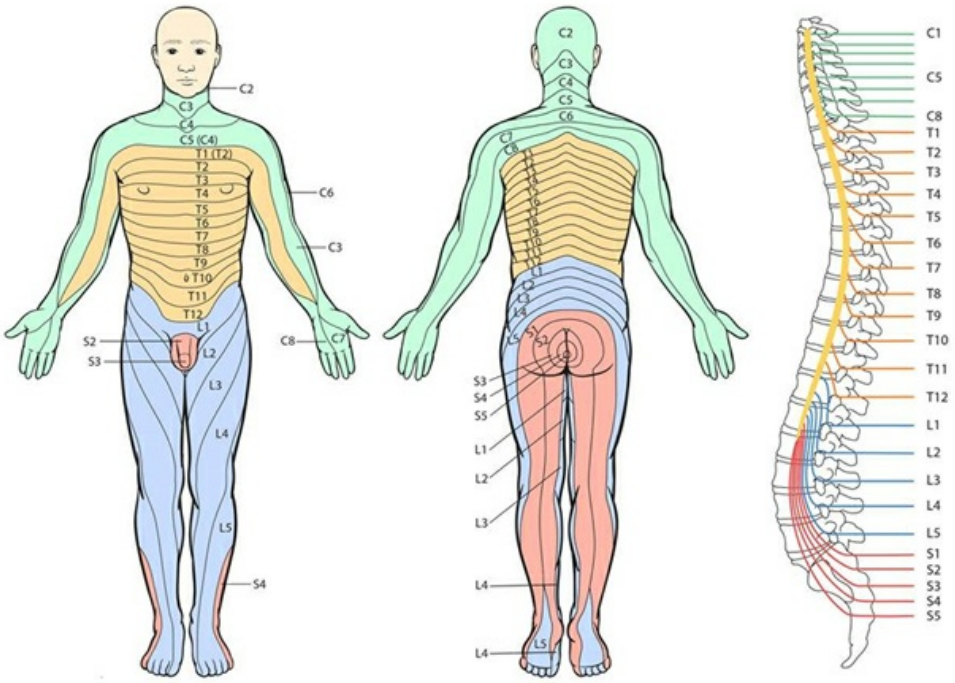

Examen extrapiramidal cerebeloso signos irritación

Corresponden a un grupo de funciones que pueden evaluarse casi simultáneamente.

Al realizar el examen extrapiramidal , debemos recordar que los trastornos del movimiento se clasifican en dos grandes grupos:

a **Hipocinesias**: Definidas como las alteraciones que se caracterizan por una disminución en la velocidad del movimiento.

b **Hipercinesias**: Definidas como las alteraciones que se caracterizan por un aumento en la velocidad del movimiento.

El principal sĺndrome hipocinético, es el Sĺndrome Parkinsoniano, el que se caracteriza por los hallazgos de:

La forma correcta de evaluar el Temblor de Reposo, es la inspección durante la anamnesis del paciente, y verificar si el temblor es evocado solamente a favor de la gravedad, y no a la postura antigravitatoria de una extremidad.

Asimismo, para la evaluación de la Rueda Dentada se le pide al paciente que dejando la mano lo más inerme posible, deje movilizarla; evaluando si su desplazamiento asemeja un rueca con dientes.

La Acinesia, o hipocinesia, se evalúa pidiéndole al paciente que realice movimientos alternos rápidos como el taconeo de los zapatos, o la apertura rápida y amplia de la mano.

Por último, los reflejos posturales se evalúan con al "Pull test", en el cual se intenta empujar al paciente de espaldas a el mismo, y contar los pasos que da el paciente tratando de no caer.

Por otra parte, los síndromes que se caracterizan por aumento de la velocidad del movimiento – las hipercinesias – son de diferentes tipos:

Temblor

Definido como la contracción simultánea y consecutiva de músculos agonistas y antagonistas que provoca desplazamiento articular. La forma correcta de evaluar el temblor no de reposo, es realizando maniobras que aumenten el grado de temblor, como el acercar los dedos índices lomas cercanos posibles sin que se toquen; y asimismo, graficarlo haciendo al paciente dibujar una espiral.

Corea

Movimientos reptantes similares al baile, de predominio distal.

Atetosis

Movimientos reptantes similares a extremidad no fijada, de predominio proximal.

Balismo

Movimientos proximales tipo “aspas de molino”.

La evaluación cerebelosa, se realiza primero con la observación de la fluencia del lenguaje, ya que las alteraciones cerebelosas producen característicamente una disartria, y un lenguaje silabar o escandido.

Además, dadas las funciones de coordinación del cerebelo, es necesario realizar las maniobras necesarias para evaluar funciones como la marcha, que típicamente en lesiones cerebelosas es una marcha atáxica, es decir; con una discordancia en tiempo y espacio entre cada paso; la que se asocia a un aumento de la base de sustentación al ponerse de pie el paciente.

Asimismo, hay que evaluar la coordinación de las extremidades con las maniobras dedo-nariz y talón-rodilla, verificando si tienen un desplazamiento simétrico y suave a todo lo largo del recorrido, o si son movimientos disimétricos, es decir, no coordinados.

Se recalca, que el cerebelo también tiene un papel activo en la mantención del tono muscular, por lo que es importante evaluarlo, ya que se altera a lo largo de toda la evolución de la enfermedad cerebelosa.

Los signos de irritación radicular, son aquellos evocables cuando existe la irritación de una raíz nerviosa en su emergencia vertebral. Se provoca levantando lentamente la pierna entera del paciente, y se considera positivo cuando el paciente refiere dolor irradiado desde el glúteo pasando por la cara posterior del muslo hasta la rodilla o más abajo.

Por otra parte, los signos de irritación meníngea se encuentran cuando existe una enfermedad infecciosa a nivel del sistema nervioso central, son:

- Rigidez de Nuca: Estudiado movilizando lenta y suavemente el cuello del paciente.
- Brudzinsky: Evaluado al flectar el cuello sobre el pecho del paciente, lo que provoca la flexión llamativa de las piernas.

- Kernig: Evaluado al elevar las piernas, causando que el paciente flecte las extremidades inferiores y en grado menor la cabeza.

Grandes simuladores del accidente vascular cerebral agudo

Hipoglucemia

< 45mg/dL; déficit neurológico no vascular, que puede identificarse con mayor rapidez y revertirse con facilidad. Otros desequilibrios metabólicos como la hiperglucemia, hipernatremia, hiponatremia y encefalopatía hepática pueden tener una presentación similar.

Parálisis de Todd

Transitorio, suele caracterizarse por parálisis focal después de una convulsión. Suele revertir, pudiendo durar hasta 1 o 2 días la sintomatología.

Neoplasia Cerebral

Aunque con una presentación indolente primaria, las lesiones intracerebrales en masa pueden causar cambios visuales de progresión rápida, afasia y otros déficits neurológicos focales que simulan un ACV. Pudiendo explicarse por Hidrocefalia obstructiva, compresión vascular y apoplejía tumoral.

Migraña Hemipléjica

Cefalea primaria representan 9% de simuladores de ACV, este tipo de migraña afecta más a las mujeres jóvenes y tiene una elevada penetrancia familiar.

Hemiparesia Funcional

Puede apreciarse debilidad hasta 30% y aunque con mayor frecuencia es unilateral, también puede ser bilateral o afectar a una sola extremidad. La clave para identificar este trastorno de conversión es una exploración inconsciente, en la que a menudo se encuentra que el grado de afección depende de la tarea realizada.

Varias afecciones pueden producir síntomas o signos neurológicos reversibles en unas cuantas horas pero el paciente y sus características clínicas permiten, en general, llegar fácilmente al diagnóstico (por ejemplo, enfermedad de Ménière con episodios de vértigo siempre idénticos asociados a signos cocleares).

Diagnóstico y tratamiento de la parálisis facial

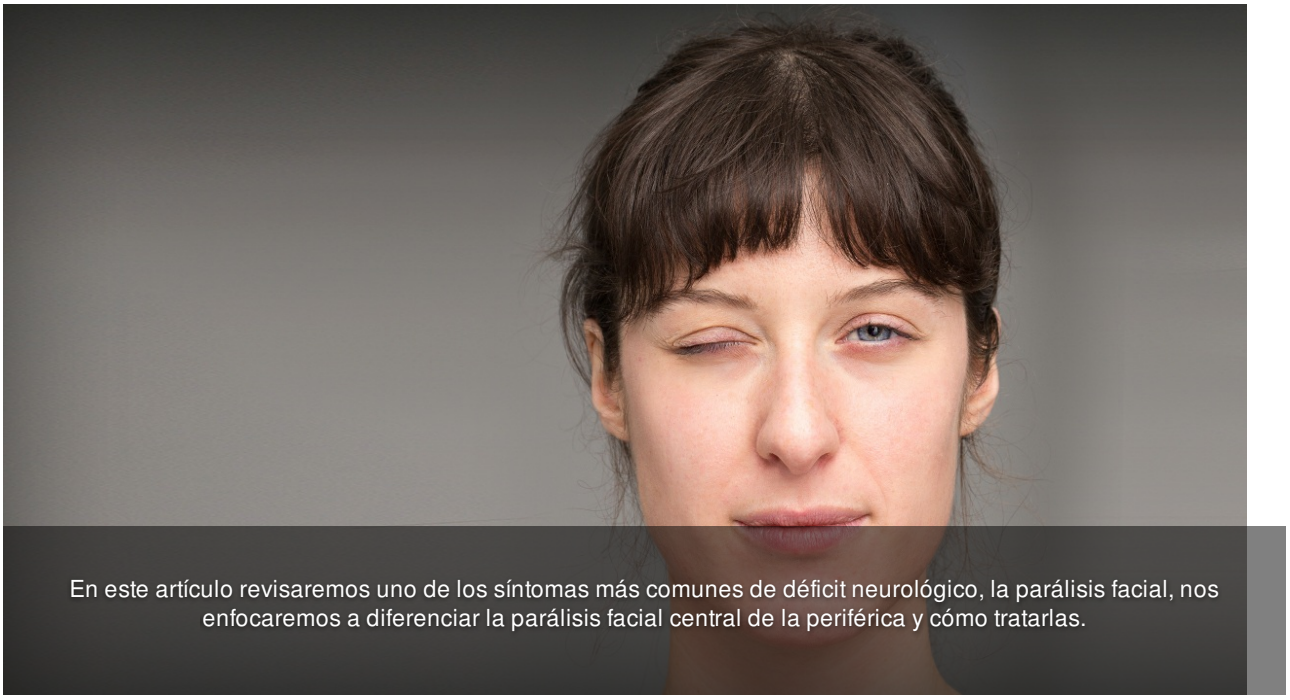

En este artículo revisaremos uno de los síntomas más comunes de déficit neurológico, la parálisis facial, nos enfocaremos a diferenciar la parálisis facial central de la periférica y cómo tratarlas.

La parálisis facial debido a un tumor cerebral generalmente se desarrolla de manera lenta y causa dolores de cabeza, crisis epiléptica o hipoacusia. En los recién nacidos, la parálisis facial puede derivar de un traumatismo durante el nacimiento.

Causas comunes

- Parálisis de Bell
- Traumatismo durante el nacimiento (recién nacidos)
- Tumor cerebral
- Infección
- Enfermedad de Lyme
- Sarcoidosis
- Accidente cerebrovascular

Epidemiología

En general, las consultas por cuadro neurológico en Chile oscilan entre un 10-15%. En cuanto a la parálisis facial, no existe un reporte específico de la patología, pero si del accidente cerebro vascular encefálico con más de 35.000 consultas a los servicios de urgencia público, representando la segunda causa de muerte en nuestro país[1].

En relación a la población mundial la parálisis facial afecta entre 15 a 40 casos por cada 100.000 personas.

No existe una predilección racial, geográfica o de sexo, pero el riesgo es tres veces mayor durante el embarazo, especialmente en el tercer trimestre. Existe un 8 a 10% de incidencia de recurrencia y la diabetes está presente en 5 a 10% de los pacientes[2].

Anatomía del nervio facial

Si estudiamos parálisis facial es relevante conocer la **anatomía del nervio facial**, para entender por qué se producen los síntomas.

El nervio facial o VII nervio craneal es un nervio mixto que realiza funciones motoras para los músculos de la mímica facial, funciones sensitivas para el conducto audi- tivo externo (CAE) el tímpano y la concha (zona de Ramsay-Hunt), funciones sensoriales gustativas para los dos tercios anteriores de la lengua por el nervio inter- mediario, funciones vegetativas parasimpáticas para las secreciones de las glándulas lagrimales, nasales, subman- dibulares y sublinguales, así como funciones simpáticas destinadas a la lengua y a las glándulas salivales[3].

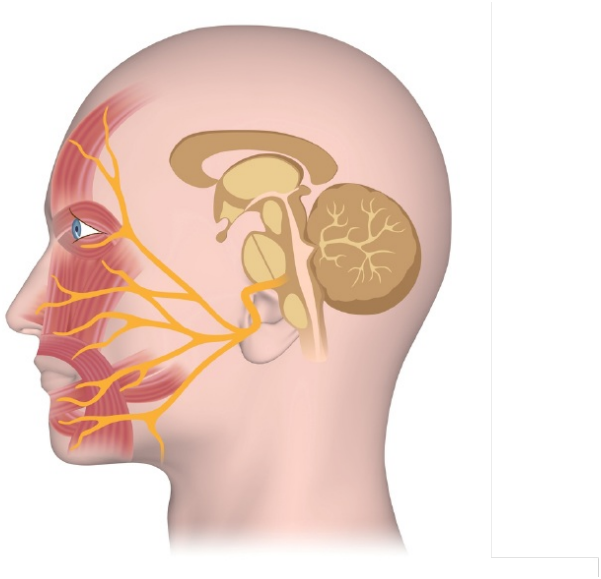

Desde el punto de vista embriológico, es el nervio del segundo arco branquial. Se desarrolla a la vez que el nervio acústico, dando origen al primordio acusticofacial visible desde la tercera semana de gestación[4].

Origen Real

Su núcleo se sitúa en el puente a nivel de la región lateral del segmento protuberancial. Está dividido en dos partes, de las que la superior recibe aferencias de los dos fascículos corticonucleares y la inferior solo las aferencias contralaterales. Esto explica la sintomatología de las parálisis faciales de origen central que se manifiestan por una afectación preferente del territorio facial inferior[5].

El VII bis, o nervio intermedio de Wrisberg, consta de una raíz lágrimo-palato-nasal procedente del núcleo salival superior, una raíz sensorial cuyos cuerpos celulares están en el ganglio geniculado y alcanzan el núcleo del tracto solitario, así como una raíz sensitiva que se proyecta sobre el tracto solitario.

Origen Aparente

Sale del surco bulbopontino entre el nervio abducens y el nervio cocleovestibular, tras lo que adopta una dirección anterolateral, acompañando al VIII par craneal hacia el conducto auditivo interno (CAI)[6].

Funciones del nervio facial

El nervio facial es principalmente el nervio motor de los músculos de la mímica facial y del cuello, pero se deben conocer sus funciones relacionadas **motoras, sensitivas, sensoriales y secretoras** para comprender su patología y su exploración[7] (ver infografía Anatomía funcional del nervio facial).

Motoras

Inerva todos los músculos de la cara salvo el elevador del párpado superior. También inerva el músculo del estribo (efector del reflejo estapedial [RE]) y los músculos extracraneales del segundo arco branquial (vientre posterior del músculo digástrico, músculo estilo- hioideo, músculo estilogloso y músculo palatogloso).

Sensitiva

El nervio facial se encarga de la inervación sensitiva de la parte posterior del CAE, de la concha, de la región del trago y del antitrago, lo que constituye la región de Ramsay-Hunt. Es la metámera del nervio facial, donde aparecen erupciones vesiculosas en las parálisis faciales por herpes zóster.

Sensorial

Las fibras gustativas inervan los dos tercios anteriores de la lengua tras discurrir por la cuerda del tímpano y unirse al nervio lingual.

Secretora

Las fibras secretoras lágrimo-palato-nasales. Las fibras secretoras salivales de la glándula sub- mandibular y de las glándulas sublinguales acompañan durante más trayecto a las fibras motoras antes de unirse a la cuerda del tímpano y de llegar después al ganglio submandibular[10].

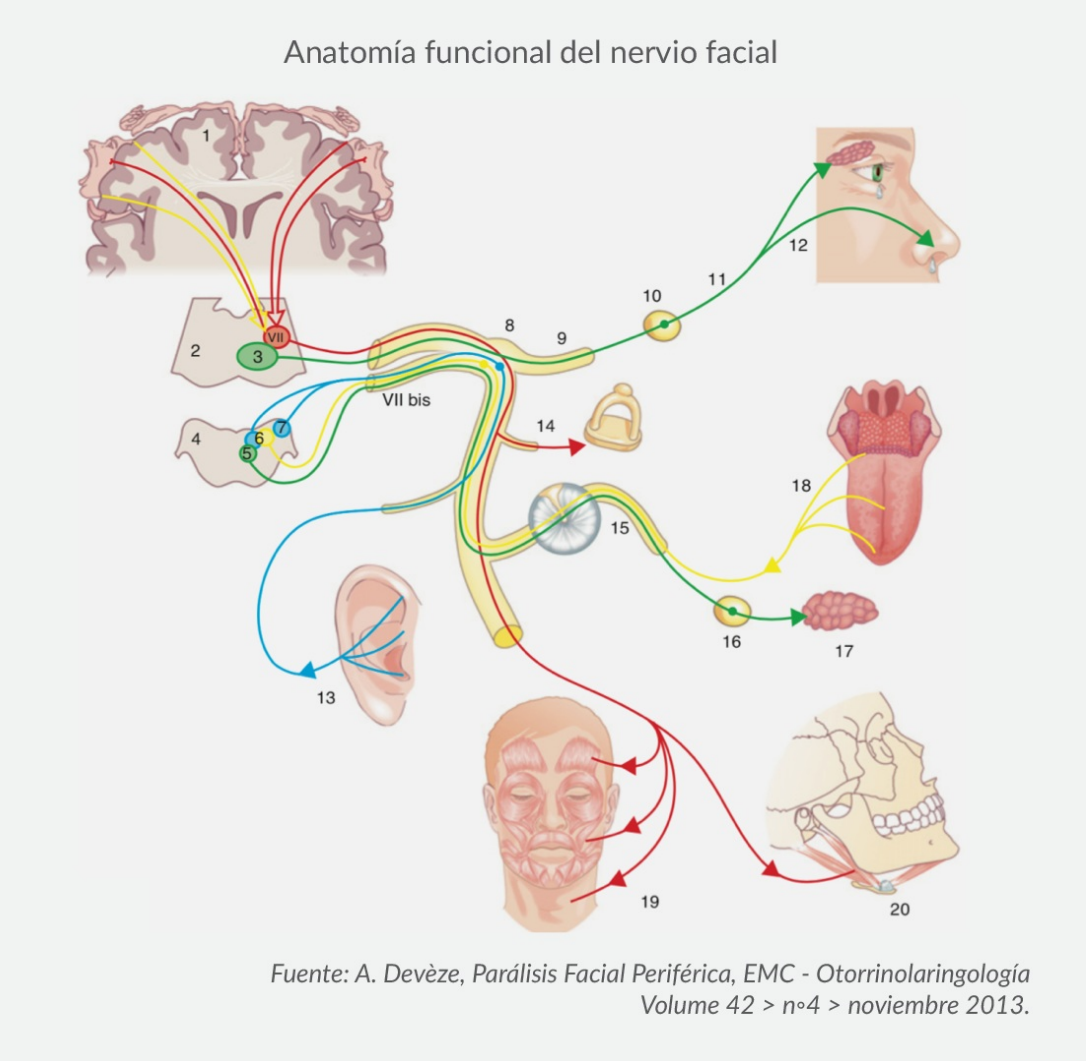

Fuente: A. Devèze, Parálisis Facial Periférica, EMC - Otorrinolaringología Volume 42 > n°4 > noviembre 2013.

En rojo. VII motor; en azul: VII sensitivo; en verde: VII vegetativo; en amarillo: VII gustativo. VII: núcleo motor del VII.

1 | Corteza motora.
2 | Puente.
3 | Núcleo lágrimo-mucoso nasal.
4 | Bulbo.
5 | Núcleo salival superior.
6 | Fascículo solitario.
7 | Núcleo subtalámico.
8 | Ganglio geniculado.
9 | Nervio petroso superficial mayor.
10 | Ganglio esfenopalatino.
11 | Nervio vidiano.
12 | Complejo lágrimo-naso-palatino.
13 | Zona de Ramsay-Hunt.
14 | Nervio estapedio.
15 | Cuerda del tímpano.
16 | Ganglio submandibular.
17 | Glándulas salival y sublingual.
18 | Nervio gustativo.
19 | Músculos de la mímica facial y platisma.
20 | Vientre posterior del músculo digástrico y músculo estilohioideo.

Fisiopatología

El endoneuro, el perineuro y el epineuro constituyen el tejido de sostén, es decir, el tejido conjuntivo del nervio periférico (20-80% de su composición).

El endoneuro es una capa conjuntiva delgada, que constituye una membrana limitante externa alrededor de cada fibra nerviosa. Limita el tubo endoneural, compuesto por el axón, la vaina de mielina y la célula de Schwann. El perineuro envuelve un conjunto de fibras nerviosas que constituyen un fascículo. Cada fascículo está rodeado por su propio perineuro, que es un manguito de tejido fibroso. El epineuro representa todo el tejido conjuntivo exterior al perineuro, ya sea entre los fascículos o en la superficie del nervio, separándolo de los demás elementos anatómicos de la región[8].

Las lesiones del nervio periférico se pueden clasificar en 3 tipos[9]:

Neuroapraxia

También llamada axonopraxia. Es la condición en la cual, como resultado de un accidente politraumático, contusión, compresión o isquemia, se produce falla o pérdida de la conducción nerviosa debida a un corte, sin poderse demostrar daño estructural del nervio. No hay degeneración walleriana. Como única alteración microscópica podría encontrarse fragmentación de la vaina de mielina en relación a la zona traumatizada. Es reversible.

Axonotmesis

Lesión de nervio del axón distal al sitio de la lesión. Elongación de las fibras. Sin embargo, la regeneración del axón es espontánea y de buena calidad, pues los tubos endoneurales intactos guían las yemaciones axoplasmáticas hacia sus propias conexiones periféricas. Se puede producir por aplastamiento, la tracción y la compresión.

Neurotmesis

Cualquier lesión del nervio (parcial o completa) con disrupción completa del axón y su vaina de mielina. El daño de los elementos de tejido conectivo consiste en una sección anatómica completa o parcial, o bien en fibrosis intraneural. Aunque, en apariencia, se mantenga la continuidad macroscópica del nervio, no se puede producir regeneración espontánea. La pérdida de la función nerviosa es completa (sensitiva o motriz) y la única posibilidad de recuperación es la intervención quirúrgica.

Etiología

La etiología de la parálisis facial periférica, suele ser desconocida, recibiendo esta forma idiopática, el nombre de parálisis de Bell.

La parálisis del nervio facial puede ser causada, además por: tumores, aneurismas, enfermedad de Paget, leucosis, infecciones bacterianas: sífilis, lepra y enfermedad de Lyme (en un 10%, siendo en un 25% bilateral), infecciones víricas: Epstein Barr, sarampión, rubéola, rabia, parotiditis, virus de inmunodeficiencia humana, citomegalovirus y herpes zoster.

La parálisis facial bilateral, rara vez es idiopática presentándose en el Síndrome Guillain - Barre, Mononucleosis infecciosa, Sarcoidosis (fiebre uveoparotidea o Síndrome Heerfort) y leucemias (ver Tabla).

Otras hipótesis en las causas de la parálisis de Bell, incluyen isquemia del nervio facial, predis- posición hereditaria, exposición al frío o hipótesis inmunitaria[10].

Causas Intracraneales	Causas Intratemporales	Causas Extratemporales	Otras
Tumores del ángulo pontocerebeloso	Otitis (media aguda, media cronica, externa maligna).	Traumatismos	Melkersson-Rosenthal
Cirugía del vértigo neurectomia vestibular	Traumatismos(fracturas del hueso temporal)	Tumores(parótida)	Enfermedad de Lyme
Neurinoma del acústico	Tumores	Yatrogenia (cirugía de parótida)	Tuberculosis Mononucleosis
Meningioma	Sdr. Ransay Hunt	-	Sífilis
Hemangioma Yatrogenia.	Parálisis de Bell	-	Guillain Barré
Cirugía de tumores del ángulo pontocerebeloso	Yatrogenia (otocirugía)	-	Sarcoidosis
ACV (Accidente Cerebrovascular)	-	-	-

Diagnóstico

A continuación revisaremos la anamnesis, exploración física, exploración neurológica básica y algunas pruebas complementarias.

1. Anamnesis

Alteración de la movilidad facial

- Asimetría facial (más evidente con movimientos).
- Inmovilidad facial homolateral de la mímica refleja voluntaria y emotiva.
- Hemicara inexpresiva con desaparición de pliegues frontales y nasogenianos homolaterales y desviación de la comisura bucal hacia el lado sano.
- Ceja homolateral más baja y ampliación de la hendidura palpebral, lo que permite visualizar la esclera con el movimiento fisiológico: Signo de Bell.
- Dificultad en la masticación y deglución.

Alteraciones sensitivas y sensoriales

- Rigidez, acorchamiento, parestesias en cara.
- Otalgia (signo de mal pronóstico) Diagnóstico diferencial: neuralgia del trigémino.
- Disgeusia (sabor metálico).
- Hiposmia (alteración de la transmisión del estímulo por motilidad anómala de la ventana nasal).
- Disacusia, algiacusia (por alteración del nervio Estapedial).

Disfunciones parasimpáticas y secretora

- Hiper/ hipolacrimación, molestias oculares.

2. Exploración física

Presión arterial general (signos vitales; glucemia, piel). Debe incluir una exploración completa de oído, nariz y de cavidad oral, así como realizar palpación bimanual de la glándula parotídea con el fin de identificar posibles tumoraciones causales del cuadro.

3. Exploración neurológica básica

Deben valorarse los distintos músculos inervados por las ramas del nervio facial con el fin de identificar posibles asimetrías.

El paciente debe ser capaz de arrugar la frente, cerrará los ojos fuertemente, mostrar sus dientes y mover el cuello. El cierre del ojo resulta imposible en el lado afectado.

Esquema muestra el control bihemisférico del núcleo facial inferior por la corteza motora, al contrario que el núcleo facial superior, que solo posee un control unilateral.

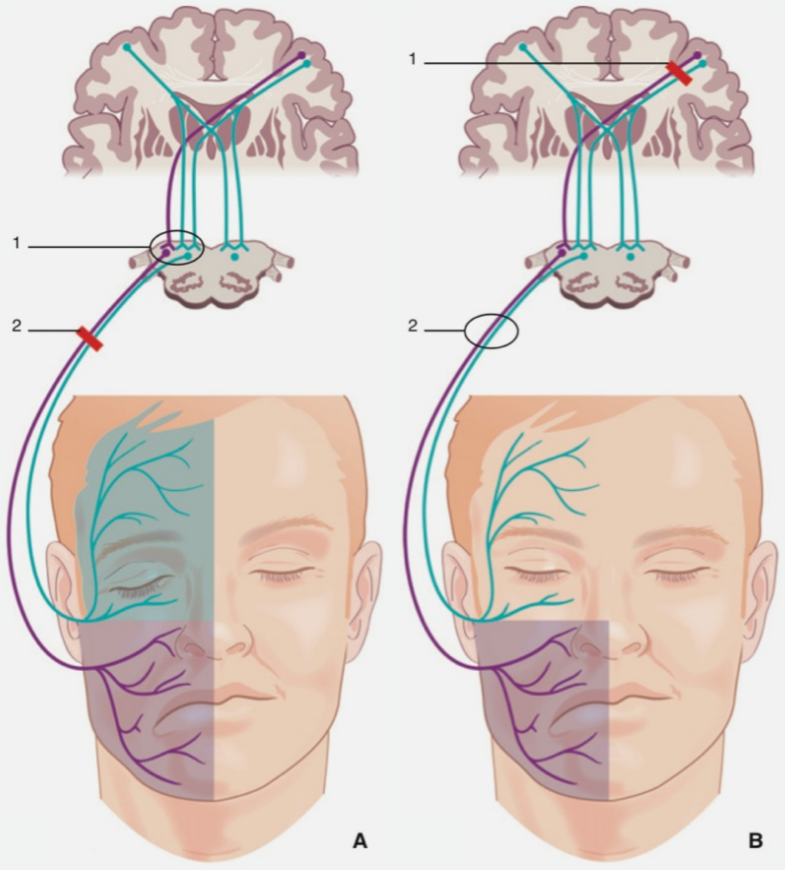

Fuente: A. Devèze, Parálisis Facial Periférica, EMC - Otorrinolaringología Volume 42 > n°4 > noviembre 2013.

a | Lesión nerviosa facial troncular (parálisis de Bell). 1. Núcleo del nervio facial (nervio craneal VII); 2. Lesión del nervio facial.

b | Lesión de los centros corticales del control motor. 1.La lesión afecta a las áreas corticales o subcorticales de las proyecciones motoras. 2. Nervio facial.

Cuando el paciente intenta cerrar el ojo la contracción sinérgica fisiológica del recto superior hace girar hacia arriba el globo ocular, dejando a la vista la esclerótica (fenómeno de Bell).

La exploración del gusto nos permitirá encontrar en ocasiones alteraciones en los 2/3 anteriores 13 de la lengua.

Es conveniente realizar la exploración de todos los pares craneales. Por ejemplo: la asociación de parálisis del VI y VII par sugiere lesión del troncoencefalo[11].

4. Pruebas complementarias

El diagnóstico es clínico, las pruebas complementarias servirán para conocer la gravedad de la lesión y confirmar si se sospecha otra causa distinta de la idiopática.



Radiología: las técnicas radiológicas (TAC, RMN) están indicadas para excluir causas no idiopáticas, ante paciente

con otorrea, sordera, tinnitus, afectación de otros pares craneales, accidente cerebrovascular (ACV).

Pruebas electrodiagnósticas: no son pruebas de urgencias (electroneuronografía no debe realizarse antes del tercer o cuarto día puesto que la degeneración valeriana no se produce hasta 72 horas después del daño del nervio, electromiograma se trata más bien de una prueba de seguimiento) no son pruebas de urgencias.

Evaluación y pronóstico

Múltiples sistemas de clasificación han sido propuestos para valorar la presentación de la severidad y el progreso objetivo de la parálisis facial periférica. La más usada y reconocida a nivel mundial es la de **House-Brackmann** (ver tabla).

En esta escala los grados I y II tienen buenos resultados, grados III y IV se caracterizan por una disfunción moderada y los grados V y VI son un signo de un mal resultado[12].

Grado	Características
1	Función simétrica y normal en todas las áreas.
2	- Ligera debilidad notoria solamente bajo una inspección detenida. - Cierre completo del ojo con mínimo esfuerzo. - Ligera asimetría al sonreír, con máximo esfuerzo Sinquinesia casi notoria, ausencia de contractura o espasmo.
3	- Debilidad obvia pero no desfigurante. Puede ser incapaz de levantar la ceja. - Cierre completo del ojo con esfuerzo, movimiento asimétrico de la boca con máximo esfuerzo. - Sinquinesia obvia pero no desfigurante, espasmos hemifaciales.
4	- Debilidad obvia y asimetría desfigurante. - Simetría normal y tono al descanso. - Incapacidad de levantar la ceja. - Cierre incompleto del ojo. - Boca asimétrica al máximo esfuerzo.
5	- Movimiento leve perceptible. Asimetría al descanso. - Incapacidad de levantar la ceja. - Cierre incompleto del ojo. - Boca con ligero movimiento.
6	Sin movimiento.

Tratamiento

Dependiendo de la causa de la parálisis, se enfocará su tratamiento. Si sospechamos clínicamente que la causa es central, debemos seguir con el enfoque de accidente cerebrovascular (ACV) y continuar con nuestra exploración y neuroimágenes a la brevedad.

Sin embargo, si sospechamos de una parálisis facial periférica, debemos enfocarnos en que probablemente el 85% de los pacientes evolucionará satisfactoriamente en un período de tres semanas y que 71% logrará una función facial normal. No obstante, la estrategia de tratamiento para la parálisis de Bell es acelerar la recuperación temprana para prevenir una evolución torpe de la parálisis facial en pacientes afectados de manera leve y prevenir secuelas como sinquinesia o asimetrías en casos más severos, todo lo anterior con la finalidad de aumentar nuestro índice de éxito. Por lo tanto, se propone el siguiente esquema de tratamiento[13]:

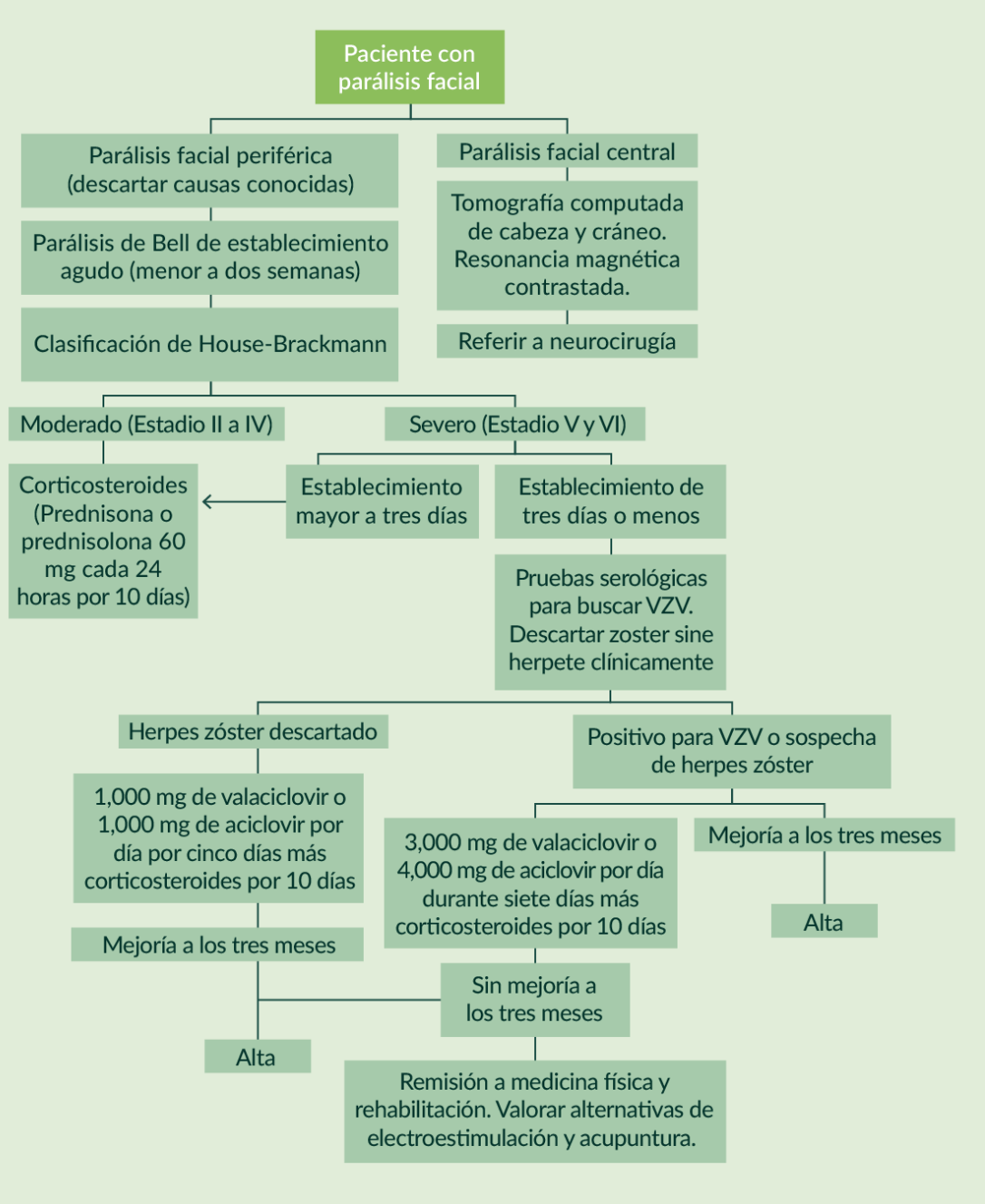
Paciente con parálisis facial
Parálisis facial periférica (descartar causas conocidas)
Parálisis de Bell de establecimiento agudo (menor a dos semanas)
Clasificación de House-Brackmann
Parálisis facial central
Tomografía computada de cabeza y cráneo. Resonancia magnética contrastada.
Referir a neurocirugía
Moderado (Estadio II a IV)
Severo (Estadio V y VI)
Corticosteroides (Prednisona o prednisolona 60 mg cada 24 horas por 10 días)
Establecimiento mayor a tres días
Establecimiento de tres días o menos
Pruebas serológicas para buscar VZV. Descartar zoster sine herpete clínicamente
Herpes zóster descartado
Positivo para VZV o sospecha de herpes zóster
1,000 mg de valaciclovir o 1,000 mg de aciclovir por día por cinco días más corticosteroides por 10 días
3,000 mg de valaciclovir o 4,000 mg de aciclovir por día durante siete días más corticosteroides por 10 días
Mejoría a los tres meses
Alta
Mejoría a los tres meses
Sin mejoría a los tres meses
Alta
Remisión a medicina física y rehabilitación. Valorar alternativas de electroestimulación y acupuntura.

El accidente cerebrovascular (ACV)

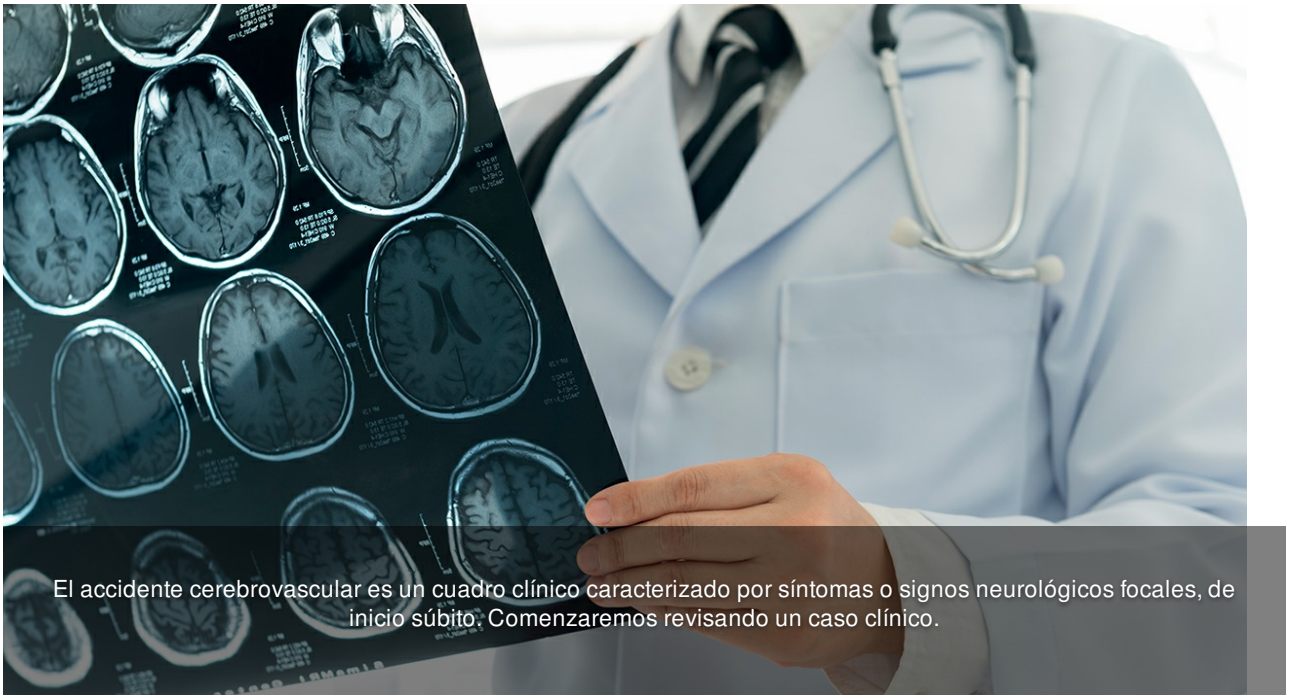

El accidente cerebrovascular es un cuadro clínico caracterizado por síntomas o signos neurológicos focales, de inicio súbito. Comenzaremos revisando un caso clínico.

Caso inicial

Motivo de Consulta: Mujer de 84 años que acude a urgencias por cuadro de inicio brusco de disartria, asimetría facial y debilidad en hemicuerpo izquierdo.

Antecedentes personales:

- Alergia no refiere.
- No fumadora ni bebedora.
- Hipertensión arterial. Dislipemia.
- Cardiopatía isquémica, hipertensiva y valvular.
- Lesión severa en tronco de CI distal y estenosis ostial revascularizadas con Stents farmacoactivos (2010).
- Angor inestable por reestenosis de stent de tronco izquierdo, revascularizado mediante implante de DES (2011).
- Última ETT (Marzo 2013): Función sistólica global conservada. Estenosis aórtica moderada.
- Hipotiroidismo.

- Independiente para actividades básicas de la vida diaria.
- Funciones cognitivas conservadas.
- Vive con su hija, pero sale sola a la calle, Rankin Modificado 3.

Tratamiento actual:

- Bisoprolol 5 mg cada 24 horas.
- Amlodipino 10 mg cada 24 horas.
- Valsartán 320 mg cada 24 horas.
- Furosemida 40 mg cada 12 horas.
- Espironolactona 25mg cada 24 horas.
- AAS 100 mg cada 24 horas.
- Atorvastatina 40 mg cada 24 horas.
- Eutirox 100 mg cada 24 horas.
- Omeprazol 20 mg cada 24 horas.

Llegada al Servicio de Urgencias: 13:40 horas.

Comienza a las 12:30 horas de forma brusca con clínica de dificultad para hablar, desviación de la comisura bucal y debilidad en hemicuerpo izquierdo. Se activa código ACV.

Criterios de inclusión que cumple la paciente

- Déficit focal sensitivo-motor
- Alteración del lenguaje
- Déficit visual unilateral
- <4,5 horas del inicio de los síntomas
- Independiente para actividades básicas de la vida diaria Rankin Modificado

Examen Físico

Presión arterial 165/55. Frecuencia cardiaca 60 lpm. Glucemia 109 mg/dl. Afebril. Consciente, orientada, colaboradora. No soplos carotídeos. Disartria moderada. Obedece órdenes simples y complejas. Desviación parcial de la mirada conjugada a la derecha, hemianopsia homónima izquierda por amenaza, facial izquierdo, hemiplejía izquierda. RCP extensor izquierdo, flexor derecho. No dismetría. Leve alteración de sensibilidad. Heminantención izquierda.

Auscultación cardiaca: tonos rítmicos, soplo sistólico con R2 conservado. Auscultación pulmonar: crepitantes bibasales. Abdomen anodino. No edemas de miembros inferiores ni signos de trombosis venosa profunda.

NIHSS 16.

Exámenes Complementarios

Laboratorio: Hb 11.9 g/dl, resto normal; coagulación normal; creatinina 1.1 mg/dl, FG 46 mL/min, resto normal.

RADIOGRAFÍA DE TÓRAX: sin signos actuales de fracaso cardíaco ni condensación.

ECG: Ritmo sinusal a 75 lpm, BCRIHH.

TC CRÁNEO SIN CONTRASTE: Atrofia cortico subcortical. No se aprecia desplazamiento de la línea media ni efecto masa a nivel infra ni supra tentorial. Lesiones hipodensas periventriculares y subcorticales, sin efecto masa, sugestivas de lesiones isquémico degenerativas. No signos de hemorragia intracraneal. Placas de ateroma calcificadas en carótidas internas intracraneales y arterias vertebrales.

Diagnóstico:

Accidente cardiovascular isquémico extenso en territorio de la arteria cerebral media derecha. Código ACV.

Plan:

1. Cumple criterios para realización de FIBRINOLISIS.
2. Se inicia tratamiento con Alteplasa: bolo de 6 mg y perfusión de 61 mg a las 14:20h. (Peso estimado 73kg).

Tras fibrinolisis:

- Presión arterial (PA) 165/109.

- Consciente, orientada, disartria leve, obedece órdenes simples y complejas, mirada conjugada normal, campimetría por amenaza normal, leve facial izquierdo, no déficit motor en el momento actual, NIHHS 16 -> NIHSS 2.

Accidentes cerebrovasculares

Los accidentes cerebrovasculares (ACV) se clasifican como isquémicos o hemorrágicos.

El ACV agudo isquémico es la causa más frecuente de Enfermedad Cerebrovascular (ECV) en Chile (65% de todos los eventos cerebrovasculares).

Mortalidad y morbilidad

La ACV es la primera causa de muerte en Chile (9% de todas las muertes el año 2005). 1,2% de todos los egresos hospitalarios fueron por ECV y 4,3% de los egresos en mayores de 65 años (5ta causa de egresos en este grupo de edad el 2005). 7.698 personas fallecieron y 19.805 se hospitalizaron con el diagnóstico de ECV en Chile el 2005.

Incidencia y pronóstico del infarto cerebral en Chile

Incidencia de ECV total de 130 por 100.000 habitantes año. La incidencia del primer episodio de infarto cerebral fue de 60 por 100.000 habitantes año. La mortalidad al mes después de un primer infarto cerebral es de 19% y la mortalidad a los 6 meses de 28%. 18% de las personas quedan con una dependencia moderada o severa a los 6 meses después de un infarto cerebral.

La proyección de estas cifras es por año es:

- 21.000 casos nuevos de ECV de algún tipo.
- 12.000 personas sufren un infarto cerebral nuevo o recurrente.
- 2.500 personas mueren por un primer infarto cerebral.
- 1.600 personas quedan con una dependencia moderada o severa.

Prevalencia de ECV en Chile

La prevalencia de ECV fue de 6 por 1.000 habitantes y 25 por 1.000 en mayores de 65 años en una muestra poblacional de Santiago en 1992.

Proyección: habría 96.000 personas con ECV, la mayoría mayores de 65 años a nivel nacional.

Factores de riesgo

- Factores de riesgo no modificables: edad y sexo masculino.
- Factores de riesgo modificables:
  - **Conductuales asociadas al estilo de vida**: tabaquismo, consumo excesivo de alcohol, obesidad y hábito sedentario.
  - **Fisiológicos**: hipertensión arterial, fibrilación auricular, diabetes, dislipidemia.

¿En qué pacientes sospechar un ACV agudo?

En aquellos que presenten:

- Debilidad de un lado o segmento del cuerpo (asimetría facial, no puede levantar un brazo o una pierna).
- Dificultad para hablar.
- Alteración sensitiva de un lado del cuerpo.
- Desequilibrio o alteración de la marcha.
- Pérdida de visión o alteración visual aguda (ceguera monocular o bilateral).
- Visión doble, vértigo, inestabilidad.

Ante la sospecha de ACV se debe aplicar la escala de Cincinnati, la que, de resultar positiva, implica que el paciente debe ser priorizado.

Escala de Cincinnati simplificada		
Asimetría Facial (haga que el paciente sonría o muestre los dientes)	Fuerza en los brazos (haga que el paciente cierre los ojos y mantenga los brazos estirados durante 10 segundos)	Lenguaje
- Normal: Ambos lados de la cara se mueven de forma simétrica. - Anormal: Un lado de la cara no se mueve tan bien como la otra.	- Normal: Ambos brazos se mueven igual (pueden servir otras pruebas como presión de las dos manos). - Anormal: Un brazo no se mueve o cae respecto al otro.	- Normal: El paciente utiliza palabras correctas sin farfullar. - Anormal: El paciente al hablar arrastra las palabras, utiliza palabras incorrectas o no puede hablar.
La presencia de uno de los tres nos hará sospechar de la presencia de ACV.		

Fuente: Código Ictus: “Tiempo es Cerebro”, Sanzo Fuentes.

ACV isquémico agudo

Síndrome clínico caracterizado por síntomas y/o signos focales que se desarrollan rápidamente, y en ocasiones también, pérdida global de la función cerebral (pacientes comatosos), que duran más de 24 horas o que conducen a la muerte, sin otra causa aparente que un origen vascular por obstrucción u oclusión arterial. Esta definición enfatiza el carácter focal que, la mayoría de las veces tiene el ACV, particularmente cuando se trata de uno de naturaleza isquémica

ACV subagudo o crónico

Igual síndrome clínico con más de 14 días de evolución

Los pacientes con ACV agudo deberían ser evaluados con la misma prioridad de los pacientes con infarto agudo al miocardio o trauma grave, independientemente de la severidad del déficit neurológico al ingreso al servicio de urgencia.

La persona que presenta un cuadro clínico compatible con un ACV debe ser atendida, en forma urgente, en un establecimiento de salud en el que se cuente con la posibilidad de acceder a una evaluación por neurólogo y a un estudio de imágenes (TC de cerebro sin contraste), que permita confirmar el diagnóstico, precisar la localización del daño, el pronóstico y establecer un plan de tratamiento inicial.

Las presiones arteriales sistólicas o diastólicas elevadas no deben ser corregidas en la fase aguda de un ACV isquémico a menos que el paciente presente un infarto agudo al miocardio (IAM), disección aórtica o se someta a trombolisis.

Administrar AAS 250mg vía oral a todos los pacientes con ACV isquémico agudo o CIT, una vez descartada una hemorragia intracerebral con una TC de encéfalo, excepto en quienes se realizará trombolisis.

Estabilización Inicial (antes de imágenes):

La adquisición de imágenes, tomografía computarizada (TC) o resonancia nuclear magnética (RNM) tiene prioridad frente a cualquier otra acción a menos que esta ponga en riesgo la vida, si es así se iniciará la estabilización del paciente (ABC) como se describe a continuación.

Estabilización del Paciente:

Vía aérea:

- Soporte avanzado de vía aérea en pacientes que disminuyan en forma progresiva su estado de conciencia u otras condiciones que causen compromiso de esta.

Ventilación:

- Se debe administrar oxígeno suplementario en pacientes con saturación <94%, suficiente para alcanzar este valor. No considerar oxígeno para pacientes no hipoxémicos.

Cardiovascular/Monitorización:

- Glucemia capilar, tratar hipoglucemia.
- Vías venosas.
- Monitorizar con medición de PA cada 15 min al menos.
- Corregir hipotensión e hipovolemia de existir.
- Temperatura, si >38°, manejar e intentar identificar causa.
- Toma de exámenes (priorizar Istat CHEM8+, Hemograma, TTP, TTPK, INR, Grupo y Clasificación, Creatinina).
- ECG.

A toda persona con el diagnóstico ACV isquémico agudo se le debe evaluar:

1. Estado de conciencia. Se recomienda Escala de Glasgow.
2. Estado neurológico. Se recomienda Escala de NIHSS.
3. Deglución. Se recomienda Prueba del Vaso de Agua.
4. Presión arterial.
5. Frecuencia cardíaca.
6. Temperatura.
   Frecuencia respiratoria y saturación de oxígeno
7. Glicemia capilar o sanguínea
8. Natremia.
9. Estado de la piel para prevenir escaras.
10. Riesgo de TVP.
11. Riesgo de caídas.

Toma de imágenes:

La obtención de imágenes es determinante, no solo por la confirmación diagnóstica, sino también porque proveerá información necesaria para la toma de decisiones en cuanto al tipo de tratamiento.

1. TAC de Cerebro sin contraste, los primeros 20 minutos desde la llegada al paciente.
2. Angiotac si los hallazgos son hemorrágicos
3. RMN protocolo STROKE si se requiere precisar el área isquémica.

La TC inicial puede ser normal en un infarto cerebral y no invalida el diagnóstico presuntivo.

La RM ponderada en difusión aumenta la validez del diagnóstico de infarto cerebral en la etapa aguda (menos de 8 horas)

La RM tiene mayor sensibilidad que la TC para el diagnóstico de infartos pequeños y de tronco.

La validez de la TC para diagnosticar hemorragia intracerebral es muy alta en la etapa aguda.

La RM no es inferior e incluso puede ser superior a la TC en el diagnóstico diferencial de ACV agudo si se usan las secuencias habituales incluyendo Difusión y T2 gradiente.

En caso de una TC normal se deben considerar otros diagnósticos diferenciales: hiponatremia, hipoglicemia, crisis epiléptica con parálisis de Todd, migraña hemipléjica, etc.

LA TC o RM multimodal (angio TC, perfusión por TC, angio RM, perfusión por RM) aportan información vascular y tisular adicional que sirven para manejar mejor a estos pacientes en la etapa aguda).

El paciente con diagnóstico de ACV agudo debe ser evaluado por un médico con entrenamiento y experiencia en ECV y disponer de imágenes del encéfalo que permitan guiar la intervención.

La confiabilidad del examen neurológico puede aumentarse al usar escalas estandarizadas como la del Instituto Nacional de Salud de EEUU (NIHSS)

La Escala permite diferenciar los casos según el pronóstico en leve (0-5), moderado (6-10), moderado-severo (11-15), severo (16-19) y muy severo (20 y más), lo que permitirá realizar un manejo individualizado y caracterizar la población de pacientes atendidos.

Los pacientes con ACV agudo o CIT en urgencia pueden presentar alteraciones de los signos vitales algunos de los cuales podrían ser especialmente dañinos para el tejido cerebral sometido a isquemia como: hipoxemia, hipotensión o fiebre.

La hipertensión arterial que muchos pacientes presentan asociada al ACV es un mecanismo defensivo y no debe ser corregida a menos que existan otras complicaciones cardiovasculares (IAM, disección aórtica, insuficiencia cardíaca congestiva, entre otros).

La hiperglicemia e hiponatremia son alteraciones bioquímicas que pueden simular una ACV isquémico agudo o lo pueden empeorar, por lo que deben ser detectadas y corregidas en la atención de urgencia.

Un ACV isquémico agudo puede ser una complicación de un IAM o una fibrilación auricular (FA).

Intervalos de tiempo por procedimiento:

1. Valoración médica inicial, primeros 15 minutos.
2. Toma de imágenes (TC/RNM) primeros 20 minutos de ingreso del paciente
3. Trombólisis dentro de los primeros 60 minutos de ingreso del paciente, hasta las 4.5 horas desde los inicios de los síntomas.

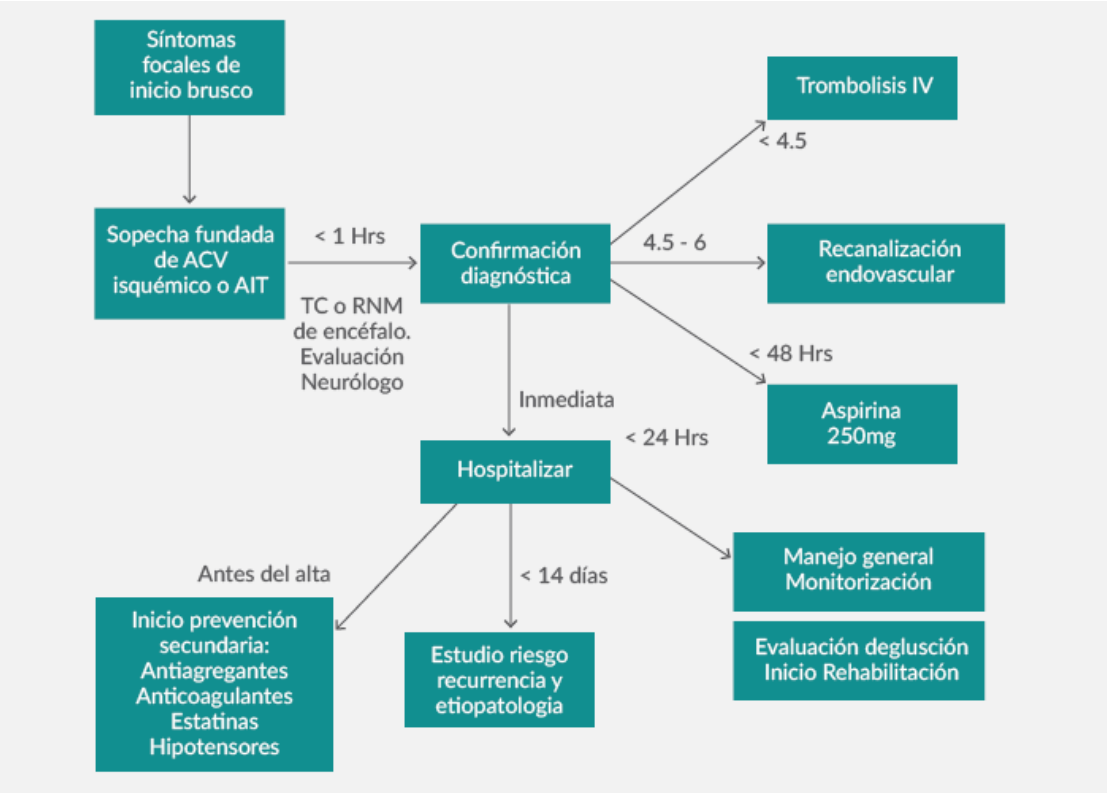

Fuente: MINSAL, Guía Clínica del Accidente Cerebro Vascular Isquémico, en personas de 15 años y más, Santiago 2013.

Protocolo de Trombólisis

Transcurrido menos de 4,5* horas desde el inicio de los síntomas del Ataque Cerebral

Se descartó hemorragias con Scanner (contraindicación absoluta)

Presión arterial manejada, sistólica <185 y diastólica <110

1. Instalar vía venosa
2. Suero Fisiológico a 50 a 120 cc/hora
3. Registro PA, FC, Tº, Saturación y ritmo en monitor cardíaco
   Controles de PA y FC cada 5 minutos (Dynamap)
4. Realizar HGT
5. Tomar ECG
6. Tomar exámenes de sangre de reporte inmediato:
   - Hematocrito
   - Recuento de plaquetas,
   - TTPK
   - Protrombina
   - Glicemia

7 | 7.Solicitar TAC de urgencia

8 | 8.Solicitar concurrencia del Neurólogo de Turno con clave "ACV".

En caso de náuseas o vómitos sin compromiso de conciencia administrar Ondansetrón (Izofran) 1 ampolla (8 mg) o Metoclopramida (Peryan) 1ampolla (10mg) endovenosa. (rara vez se justifica instalar una SNG en box.)

Lo que no se debe hacer:
- Bajar PA con Nifedipino o Captopril sublingual.
- Usar suero glucosado.
- Demorar la realización de la TAC.

Se dispone de resultados exámenes de laboratorio.
Peso del paciente, cálculo de dosis de Actylise 0,9 mg /kg.

ACTILYSE 0.9 mg por kg de peso corporal (máximo 90 mg)
10% de la dosis calculada en bolo inicial 90 % restante de la dosis en infusión continua en 60 minutos.
Iniciar bolo de 10 % de la dosis rt-PA 0,9 mg /kg en 1 min resto a pasar en 1 hora, por bomba de infusión continua con monitoreo e Insonación con Doppler Transcraneal durante la infusión de trombolítico y monitoreo permanente de signos vitales.
Suspender la infusión en caso de cefalea severa, HTA aguda, náusea, vómitos. Evaluar con TAC urgente.
Esta primera etapa pudiera iniciarse en Admisión, según lo estime el Neurólogo de turno.
Tiempo duración del procedimiento 120 minutos.

Como en toda emergencia médica las primeras prioridades son:

1 | **Vía aérea**: asegurar la permeabilidad de la vía respiratoria (eliminar obstrucciones por placas dentarias, restos alimentarios).

2 | **Ventilación**: asegurar una ventilación eficiente. Si hay hipoventilación evidente o apnea, ventilar con bolsa de resucitación manual y considerar intubación orotraqueal. Administrar Oxígeno a 2-4 litros por minuto.

3 | **Circulación**: asegurar perfusión adecuada.

La gran mayoría de los pacientes con ACV se presentan a la primera evaluación médica con vía aérea permeable, ventilando sin dificultad y con hemodinamia estable. Sin embargo, es muy importante valorar el riesgo de vómitos y aspiración.

Debe considerarse la necesidad de proteger la vía aérea con una intubación orotraqueal en pacientes:

- Con compromiso de conciencia severo (Glasgow 8 o menos).
- Con vómitos repetidos y compromiso de conciencia moderado (Glasgow 9 a 13).

- Con ACV de tronco (disfunción bulbar).

La intubación se realizará idealmente bajo sedación endovenosa con Propofol.

Se administrará oxígeno si se constata desaturación.

Criterios de exclusión e inclusión para trombólisis intravenosa

Criterios de inclusión:

- Síntomas neurológicos por periodo inferior a 270 minutos de evolución, con hora de inicio definida.
- Déficit neurológico entre 5 y 23 puntos en la escala de NIHSS y por más de 30 min.
- Edad mayor de 18 años.
- Tomografía axial de cerebro sin evidencias de hemorragia intracerebral.
- Ausencia de los criterios de exclusión.

Criterios de exclusión:

- Hora inicio de síntomas desconocida, o mayor a 270 minutos al inicio de la infusión. Si inician durante el sueño se considera la hora en que paciente fue visto asintomático por última vez.
- NIHSS > 23 puntos: déficit neurológico severo o < 5 puntos: déficit leve.
- ACV extenso en los últimos 3 meses.
- Traumatismo craneal encefálico o cirugía del sistema nervioso central en los últimos 3 meses.
- IAM dentro de últimos 21 días, a excepción del que ocurre de la manera concomitante con el ACV
- Cirugía mayor o biopsia de órgano no compresible en los últimos 14 días
- Antecedentes de hemorragia subaracnoidea
- Malformación arteriovenosa o aneurisma cerebral
- Antecedentes de hemorragia gastrointestinal o urinaria en los últimos 21 días
- Antecedentes de coagulopatía (ej.: hemofilia)
- Punción arterial en sitio no compresible o punción lumbar en los últimos 7 días
- PAS > 185 mmHg y PAD > 110 mmHg refractaria a la administración de labetalol.
- Signos neurológicos que revierten rápidamente.
- INR > 1,6; TTPK > 15 segundos por sobre el límite superior. Uso de heparina de bajo peso molecular en las últimas 24 horas. Recuento plaquetario < 100.000/mm
- Glicemia < 50 o > 400 mg/dl
- TAC de encéfalo sin contraste con ASPECT < 7
- Otros antecedentes de varices esofágicas, colitis ulcerosa, diverticulitis o pancreatitis aguda, retinopatía diabética con riesgo de hemorragia, neoplasia con riesgo de hemorragia, trauma agudo (fracturas), enfermedad sistémica o infecciosa grave, embarazo o parto dentro del último mes, evidencia de sangrado, sospecha de

embolica séptica o de endocarditis infecciosa.

No contraindican el empleo de rt_PA

1. Uso previo de AAS, Ticlopidina o antiinflamatorios no esteroidales.
2. Antecedentes de ulcera duodenal, actualmente inactiva.
3. Infarto reciente del miocardio (no complicado con pericarditis).

Post Tombrólisis

1. Mantener PAM: 100-130 mmHg.
2. Evitar el empleo de soluciones hipotónicas. De ser necesario, usar solución salina de NaCl al 0.9%.
3. Evaluar el requerimiento de uso de sonda Foley pre-trombólisis. De instalarla, ésta debe ser a-traumática y de fácil acceso (evitar cateterismo intermitente).
   Post-trombólisis, de ser estrictamente necesario, esperar un periodo de al menos 4 horas.
4. Evaluar el requerimiento de Sonda nasogástrica pre-trombólisis, especialmente en pacientes con compromiso de conciencia y/o emesis persistente.
   Post-trombólisis, de ser estrictamente necesario, esperar un período de al menos 4 horas.
5. En las siguientes 24 horas post Trombólisis:
   • Evitar el uso de Heparina, anticoagulantes orales, Aspirina, Ticlopidina, y antiinflamatorios no esteroidales.
   • Evitar tomas de muestras de gases arteriales.
   • Evitar Instalación de vías centrales.
   • Evitar Inyecciones I.M.
   • Evitar Ecocardiografía transesofágica.
6. Evaluación Neurológica antes de iniciar el rt-PA y luego a los 30 minutos, 1, 3, 6, 12, 24, 48 y 72 horas siguientes, empleando la escala de NIHSS, finalizando con una evaluación al momento del alta.
7. Efectuar una TC de cerebro sin contraste de control entre las 18 y 36 horas (habitualmente a las 24 horas) o según la condición neurológica del paciente.

Trombólisis intra-arterial

Se considerará la indicación de Trombólisisintra-arterial en pacientes con:

1. Menos de 6 horas de evolución para circulación anterior, menos de 12 horas. Territorio posterior con mismatch en difusión-percusión por RNM.
2. Clínica de oclusión proximal de Arteria cerebral media o basilar.
3. Angioresonancia que documente oclusión arterial M1o M2 de ACM o Arteria basilar.
4. Contraindicación formal al uso de rt-PA intravenosa: infarto cerebral en los últimos 3 meses, cirugía mayor en los últimos 14 días, tratamiento actual con anticoagulante oral o heparina.

Se realizará cateterismo por método de Seldinger y se realizará infusión intra-trombo de r-urokinasa 9 mg. asociada a una dosis baja de heparina E.V.

(2000 u bolo + 500u/ hora por 4 horas), si no se dispone de r-urokinasa se utilizará rt-PA hasta 0.3 mg / Kg. sin heparina asociada.

Trombólisis combinada endovenosa con intra-arterial Mixta, solo si:

Se cumplen los pasos previos.
Hay disponibilidad de Neuroradiólogo intervencionista y angiógrafo.
Dosis: 0.6 mg/kg Actylise, bolo inicial 15 % dosis, resto en una hora.

Anestesista de turno:

- Dirige el traslado del paciente desde el Servicio de Neurología a angiografía.
- Instala vía arterial. Solicita cama en UTI para eventual manejo posterior.
- Asegura vías venosas periféricas.
- Realiza sedación si es requerida.

Trombólisis Intra-arterial mecánica y enzimática

Dosis: Actylise 1 mg post trombo, 1 mg pre trombo y dosis sucesivas sin sobrepasar 20 mg (o 90 mg en total).

Suspender la infusión en caso de cefalea severa, HTA aguda, nausea, vómitos. Evaluar con TAC urgente.

Escalas

A continuación se muestran algunas escalas:

NIHHS			
	Instrucciones	Definición	Puntaje
1a	Nivel de Conciencia	0 = alerta 1 = vigil con estímulo verbal o táctil 2 = vigil con estímulo doloroso 3 = no responde	
1b	Preguntar mes y edad	0 = responde ambas preguntas correctamente 1 = responde sólo una correctamente (o no puede responder por cualquier causa no afásica) 2 = ninguna correctamente	
1c	Ordenes - abrir y cerrar los ojos - apretar y abrir mano no parética	0 = realiza ambas tareas correctamente 1 = realiza sólo una correctamente 2 = ninguna correctamente	
2	Mirada horizontal	0 = normal 1 = cruza línea media 2 = no cruza línea media	
3	Campos visuales	0 = normales 1 = cuadrantopsia 2 = hemianopsia 3 = ceguera cortical	
4	Parálisis facial	0 = ausente 1 = sólo simetría del surco nasogeniano 2 = no total (sólo hemicara inferior) 3 = completa (hemicara superior e inferior)	
5-6	Examen motor ES (examinar por 10 segs.) EI (examinar por 5 segs.)	0 = normal 1 = prona 2 = vence gravedad 3 = no vence gravedad 4 sin movimiento amputación = indeterminada (explicara)	5a ESI= 5b ESD= 6a EII= 6b EID=

		NIHHS	
7	Ataxia de extremidades de un hemicuerpo: ES: Indice/nariz EI: Talón /rodilla	0 = ausente 1 = presente en una extremidad 2 = presente en dos extremidades	
8	Sensibilidad al dolor	0 = normal 1 = pérdida leve o moderada 2 = pérdida severa o en coma	
9	Lenguaje	0 = normal 1 = afasia leve o moderada 2 = afasia severa 3 = mutista, afasia global intubado = hacerlo escribir	
10	Disartria	0 = ausente 1 = leve o moderada 2 = severa (no se entiende) intubado = indeterminable	
11	Extinción o inatención	0 = sin trastorno 1= en una modalidad sensorial 2 = en más de unaa modalidad sensorial	
12	TOTAL		

Escala de Rankin modificada puntaje	Condición clínica
0	Asintomático.
1	Sin discapacidad significativa a pesar de síntomas; capacidad de realizar las actividades y deberes normalmente.
2	Discapacidad leve; incapaz de realizar todas las actividades previas; pero capaz de cuidarse sin ayuda.
3	Discapacidad moderada; requiere cierta asistencia pero es capaz de cuidarse solo.
4	Discapacidad moderada a severa; incapaz de caminar solo sin ayuda e incapaz de realizar cuidado corporal sin ayuda.
5	Discapacidad severa; postrado, incontinente, requiere cuidado de enfermería y atención.
6	Muerto.

Puntos Principales

- Un déficit neurológico es una anomalía funcional de un área del cuerpo, debido a una disminución del funcionamiento del cerebro, la médula espinal, los músculos o los nervios.
- Uno de los principales síntomas, más comunes de déficit neurológico es la parálisis facial que es la pérdida total del movimiento muscular voluntario de un lado de la cara.
- Alrededor del 75% de todos los casos de parálisis facial se deben a la parálisis de Bell, una afección en la cual el nervio facial resulta inflamado.

Video Protocolos de manejo de accidente cerebrovascular

Vea este video en la versión online de la clase

A continuación te invitamos a proponer, en la sección de comentarios, **protocolos de manejo que mejoren los tiempos de reacción en tu lugar de trabajo**.

Bibliografía Unidad 7

1 O'Handley JG, Tobin E, Tagge B. Otorhinolaryngology. In: Rakel RE. Textbook of Family Medicine. 7th ed. Philadelphia, Pa: Saunders Elsevier; 2007: chap 25.

2 Stettler B, Pancioli AM. Brain and cranial nerve disorders. In: Marx, JA, ed. Rosen's Emergency Medicine: Concepts and Clinical Practice. 6th ed. Philadelphia, Pa: Mosby Elsevier; 2006: chap 103.

3 Ministerio de Salud. (2014) Departamento de Estadística e Información de Salud (DEIS). http://www.deis.cl/estadisticas-atencionesurgencia/

4 García J, Parálisis de Bell: Algoritmo actual y revisión de la literatura, Vol. 7, Núm. 2 Mayo-Agosto 2011pp. 68-75.

5 A. Devèze, Parálisis Facial Periférica, EMC - Otorrinolaringología Volume 42 > n◦4 > noviembre 2013.

6 Hitier M, Edy E, Salame E, Moreau S. Anatomie du nerf facial. EMC (Elsevier Masson SAS, Paris), Oto-rhino-laryngologie, 20-258-A-10, 2006.

7 Seddon, Herbert. Surgical disorders of the peripheral nerves. 2nd ed.,1975. Churchill Livingstone, London.

8 Ronthal M, Shefner J, Dashe J. Bell's palsy. UpToDate 2009: 1-15.

9 Masjuan Vallejo J. Neuropatías craneales: etiopatogenia y formas clínicas. Medicine 1998; 7 (98) 4665-4570

10 House JW, Brackmann DE. Facial nerve grading system. Otolaryngol Head Neck Surg 93: 146-7.